

# Maculopatia estrelada associada à tuberculose sistêmica ativa: relato de caso e revisão da literatura

Stellate maculopathy associated with active systemic tuberculosis: case report and review of the literature

Jorge Freitas Esteves\*  
Rosane da Cruz Ferreira\*\*  
Lisiane da Cruz Ferreira\*\*\*

## RESUMO

A maculopatia estrelada é um achado fundoscópico que se caracteriza por apresentar exsudação macular em forma de estrela e diminuição da visão central. Há uma forma primária, de etiologia desconhecida, que é chamada de "Maculopatia Idiopática Estrelada de Leber", mas a maioria das formas é secundária a traumatismos, infecções, envenenamentos ou outros distúrbios oculares. Apresentamos um caso de maculopatia estrelada em vigência de tuberculose renal ativa. Após o tratamento específico para tuberculose e corticoterapia sistêmica houve resolução completa do quadro.

**Palavras-chaves:** Estrela macular, Maculopatia; Tuberculose

## INTRODUÇÃO

A maculopatia estrelada é um achado fundoscópico relativamente raro, que se caracteriza por apresentar exsudação macular em forma de estrela<sup>(5,7)</sup>. Pode estar associada à diminuição da visão central, discreto edema e hiperemia do disco óptico e descolamento exsudativo peripapilar da retina<sup>(5,7)</sup>. A estrela macular é causada por edema e acúmulo de macrófagos (histiócitos ou microglia), contendo lipídios na camada plexiforme externa de Henle, que se distribuem radialmente ao redor da mácula. Este padrão de depósitos é patognomônico de uma variedade de distúrbios que afetam a permeabilidade dos capilares da camada profunda do disco óptico, uma vez que as doenças vasculares retinianas tendem a causar depósitos mais irregulares e exsudatos amarelados na camada nuclear, além dos depósitos na camada plexiforme externa<sup>(17)</sup>. Este

aumento de permeabilidade é o responsável pelo vazamento de um exsudato rico em proteínas e lipídios que se estenderia na retina peripapilar até a região macular, aparecendo o padrão característico em estrela após a reabsorção do componente seroso e a deposição do material lipídico. A estrela tende a ser mais proeminente, portanto, na metade nasal da mácula<sup>(5)</sup>.

A primeira descrição de estrela macular foi feita por Leber, em 1916, quando ele relatou o aparecimento de retinopatia estrelada após um traumatismo craniano severo<sup>(12)</sup>. Após a descrição original de Leber, a maculopatia estrelada foi descrita na literatura algumas vezes associada a outros distúrbios e outras vezes sem uma causa aparente<sup>(5,7,17)</sup>. Em 1969, François sugere a classificação dos distúrbios em primários e secundários. A maculopatia estrelada secundária poderia estar associada a: 1. Traumatismos oculares ou cranianos; 2. Infecções: influenza (fre-

*Trabalho realizado no Serviço de Oftalmologia do Hospital de Clínicas de Porto Alegre (HCPA)*

\* *Professor Adjunto do Serviço de Oftalmologia do HCPA*

\*\* *Residente do 2º ano do Serviço de Oftalmologia do HCPA*

\*\*\* *Doutoranda da Faculdade de Medicina da Universidade Federal do Rio Grande do Sul*

**Endereço para correspondência:** Dra. Rosane Ferreira – Rua Maracá, 70 – CEP 91900 – Porto Alegre/RS

qüente), sarampo, rubéola, meningite, erisipela, furunculose, psitacose, síndrome de Behcet, infecções dentárias, sífilis, tuberculose, micoses e parasitoses; 3. Envenenamentos e intoxicações; 4. Outras afecções oculares: trombose de veias ou artérias retinianas, periflebite retiniana (Eale's disease), coroidite justapapilar de Jensen, papilites, paledema (tumor cerebral, hidrocefalia), retinopatia hipertensiva, etc. A maculopatia estrelada primária não teria uma causa aparente e ficou conhecida como "Maculopatia idiopática estrelada de Leber"<sup>(7)</sup>.

#### RELATO DE CASO

A paciente, preta, de 36 anos, nascida em Santa Maria (RS) e procedente de São Leopoldo (RS), veio à consulta oftalmológica queixando-se de diminuição de visão no olho esquerdo, há mais ou menos 20 dias. Sabia-se hipertensa há oito anos, usava hidroclorotiazida e nifedipina. Nos últimos seis meses havia apresentado períodos de febre e infecções urinárias de repetição. Negava tabagismo e uso de álcool ou drogas. Relatou história de contato com tuberculosos na família (duas tias).

Ao exame oftalmológico, a acuidade visual no olho direito foi de 1,0 e no olho esquerdo "contava dedos a um metro". Não apresentava metamorfopsia. A refração estática do olho direito foi +1,0 esférico (1,0) e do olho esquerdo +2,50 esférico (CD a 1m) – não melhorou com a correção. A biomicroscopia revelou discreta melanose perilábica em ambos os olhos. A pressão intraocular foi de 18/18 mmHg (Apl).

O exame neurooftalmológico incluiu avaliação detalhada do disco óptico e retina por oftalmoscopia direta e binocular indireta, que revelou no olho direito uma escavação de papila 0,6 e no olho afetado escavação 0,5 com hiperemia do disco óptico, edema sub-retiniano peripapilar e exsudação macular em forma de estrela (Fig. 1). Havia também uma

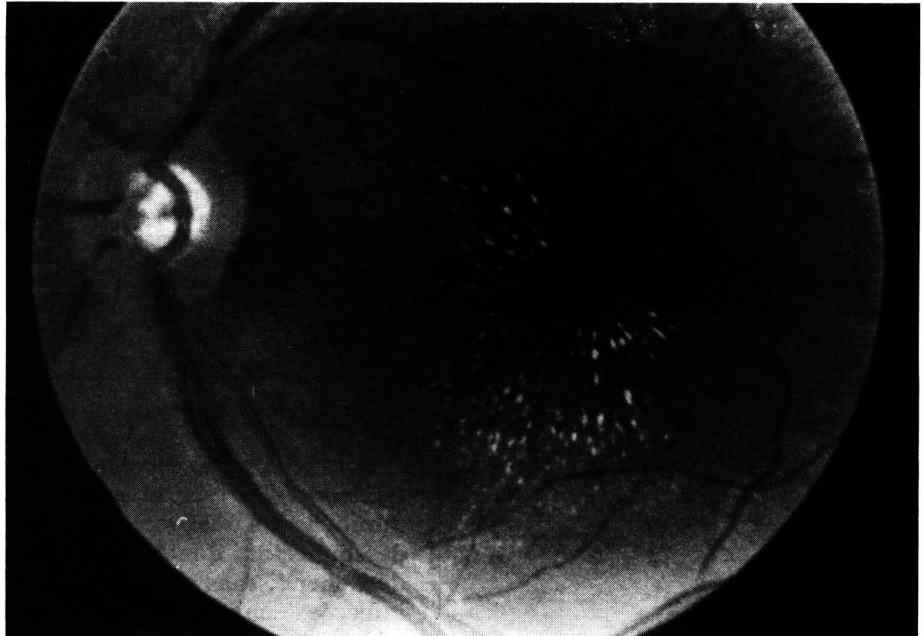


Fig. 1. Retinografia mostrando a estrela macular.

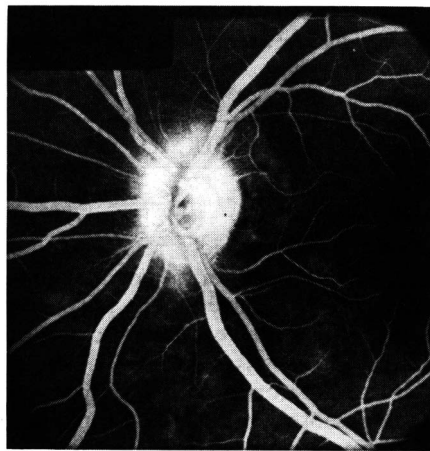


Fig. 2. Angiografia fluoresceínica mostrando hiperfluorescência peripapilar sem alteração macular.

discreta diminuição do calibre arteriolar e a periferia da retina não apresentava anormalidades em ambos os olhos. O reflexo pupilar à luz estava diminuído no olho afetado, indicando um defeito pupilar aferente relativo. O campo visual, realizado através da campíperimetria de Goldmann<sup>(4)</sup>, foi normal no olho direito e apresentou depressão central, aumento da mancha cega e escotoma central relativo para I<sub>2</sub> no olho es-

querdo. A angiografia fluoresceínica foi normal no olho direito e demonstrou aumento da permeabilidade dos capilares do disco óptico, especialmente dos capilares das camadas mais profundas e nenhuma evidência de anormalidade na região macular. A hiperfluorescência peripapilar foi evidente comparada com o olho direito (Fig. 2). O teste de visão para cores foi normal no olho direito e revelou discromatopsia moderada predominante no eixo azul-amarelo no olho esquerdo.

Com base na anamnese e na maior incidência de tuberculose na população melanodérmica foi solicitado o teste tuberculínico intradérmico pela Reação de Mantoux, utilizando-se a tuberculina purificada (PPD Rt 23), que foi reator forte (+ de 10 mm)<sup>(1)</sup> e mediu 28 mm.

A avaliação do Serviço de Pneumologia do Hospital de Clínicas de Porto Alegre não evidenciou anormalidades ao exame físico e Raios X de tórax foram considerados sem alterações.

Os exames laboratoriais da bioquímica sérica e hemograma foram normais, mas o exame qualitativo de

urina apresentou proteinúria e bacteriúria intensa. O exame bacteriológico de urina mostrou *Escherichia coli*, mais de 100 000 bactérias/ml. A infecção foi prontamente tratada com ácido nalidíxico, mas foi solicitada uma urografia excretória que demonstrou "alteração na morfologia dos cálices do grupo superior do rim direito com cavidade no parênquima, compatível com tuberculose renal". O rim esquerdo e os ureteres são de aspecto normal (Fig. 3).

A paciente foi submetida à medicação tríplice padronizada e fornecida por unidade de saúde pública a base de rifampicina, isoniazida e pirazinamida durante seis meses. Durante o primeiro mês de tratamento foi utilizada também corticoterapia sistêmica com prednisona 40 mg/dia com finalidade antiinflamatória, com suspensão gradual da mesma ao iniciar a melhora da função visual.

A acuidade visual que era de "conta dedos a um metro" melhorou gradativamente para 0,1 após três meses de tratamento e após o sexto mês houve recuperação total da visão com acuidade visual 1,0 em ambos os olhos. A estrela macular, a hiperemia de disco óptico e o edema desapareceram. A função renal também voltou ao normal. Apenas o campo visual ainda mostra resíduos da patologia ocular com o aumento da mancha cega, a perda de campo superior para I<sub>1</sub> e um pequeno escotoma paracentral superior.

## DISCUSSÃO

O quadro ocular apresentado pela nossa paciente preenche a maioria dos critérios diagnósticos da clássica "Maculopatia Idiopática de Leber": (1) unilateralidade, (2) exsudação macular em forma de estrela, (3) hiperemia e/ou edema do disco óptico, (4) edema seroso sub-retiniano peripapilar e (5) resolução do caso com recuperação total da visão<sup>(5,7,17)</sup>. Na maculopatia de Leber a resolução é espontânea e ocorre em 6 a 12 semanas, sem necessidade de tratamento. Está associada em 50% dos casos à

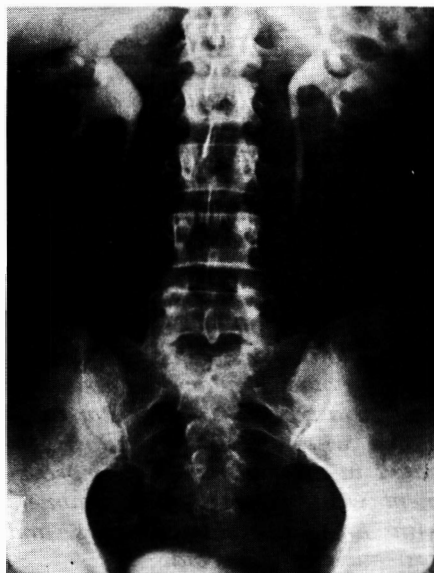

Fig. 3. Urografia excretória mostrando "caverna" em pólo superior do rim direito.

história de infecção respiratória superior e alguns autores sugerem etiologia viral. A origem da doença, contudo, permanece desconhecida. No caso descrito, a resolução ocorreu após seis meses com o uso de prednisona e tratamento para tuberculose. Não se pode precisar se a melhora ocorreu devido ao tratamento, mas indiscutivelmente o distúrbio manifestou-se em vigência de tuberculose sistêmica ativa.

Alguns autores chegam a sugerir que todas as maculopatias são secundárias e que a maioria delas preenche os critérios para a Maculopatia Idiopática Estrelada de Leber<sup>(7)</sup>. Estes autores baseiam-se no fato de a maioria dos casos terem sido escritos no primeiro quarto do século, e que a ausência dos métodos diagnósticos modernos contribuiu para a obscuridade na etiologia. Atualmente, novos casos de Maculopatia Idiopática Estrelada de Leber são raros na literatura, e até mesmo os casos descritos poderiam ser considerados secundários, como no caso descrito por François, 1969, onde o paciente com o diagnóstico de maculopatia de Leber havia perdido o pai e dois irmãos por tuberculose e, provavelmente, teria entrado em contato com o bacilo<sup>(7)</sup>.

A tuberculose é uma patologia cujas manifestações oculares são as mais variadas e pleomórficas possíveis, e, muitas vezes, responsável por distúrbios oculares que são comumente considerados como idiopáticos<sup>(13)</sup>. Apesar da incidência da tuberculose estar diminuindo desde 1944, graças à descoberta da estreptomicina<sup>(2)</sup>, atualmente mais de 50 mil brasileiros contraem a doença tuberculosa<sup>(15)</sup>. A tuberculose pode manifestar-se como patologia orbitária causando exoftalmo<sup>(18)</sup>, como conjuntivite, ceratite, dacriocistite, dacrioadenite, esclerite, escleroceratite, uveíte, neurite, retinite e endoftalmite<sup>(2,8,9,14,16)</sup>. Além disso, as manifestações oculares podem ser decorrência da infecção direta pelo bacilo ou de reação de hipersensibilidade ao mesmo<sup>(2)</sup>.

A retinite tuberculosa exsudativa é uma manifestação rara e a presença de edema difuso com a formação de estrela macular foi descrita por dois autores (Kaminskij, 1929; Kleiber, 1930)<sup>(6,10,11)</sup>.

Devido ao curso clínico e ao modo de resolução sem pigmentação ou cicatrizes acredita-se que o distúrbio seja consequência de reação à toxina, e não da presença direta do bacilo<sup>(6)</sup>.

Chama atenção o fato da nossa paciente ser preta e os indivíduos melanodérmicos apresentarem maior percentagem de hiperérgicos à tuberculina do que os feodérmicos e leucodérmicos, podendo, possivelmente, estarem mais propensos a desenvolver reações ao bacilo também oculares<sup>(3)</sup>. Nenhum dos casos descritos na literatura, porém, teve comprovação histológica ou microbiológica<sup>(6)</sup>.

No presente caso, a paciente desenvolveu uma estrela macular secundária a um processo inflamatório no disco óptico, por provável reação à toxina do bacilo de Koch. Os seguintes achados neurooftalmológicos levaram ao diagnóstico de neurite: 1. importante diminuição da acuidade

visual monocular; 2. defeito pupilar aferente relativo; 3. fundo de olho e fluoresceinografia característicos de processo inflamatório do disco óptico; 4. campo de visão com aumento da mancha cega e escotoma central; 5. teste de visão para cores com discromatopsia adquirida no olho afetado. Estes itens também afastaram o diagnóstico diferencial de edema da papila por aumento de pressão intracraniana, que oftalmoscopicamente pode ser semelhante à neurite óptica.

Assim, o achado de exsudação macular em forma de estrela deve chamar a atenção do médico oftalmologista a fim de conduzir uma minuciosa investigação clínica, uma vez que a maioria das "estrelas maculares" são secundárias e podem não ter resolução espontânea, sendo mesmo progressivas se não adequadamente diagnosticadas e prontamente tratadas com a medicação específica<sup>(17)</sup>. Desta forma, além de estarmos participando na prevenção de eventuais seqüelas oculares, estaremos diminuindo a morbidade dos nossos pacientes ao fazer o diagnóstico de patologias sistêmicas não suspeitadas e ao instituir seu tratamento.

#### SUMMARY

*Stellate maculopathy is an ocular finding which is characterized by macular exudates in star formation and by loss of central vision. There is a primary form - Leber's Idiopathic Stellate Maculopathy - whose etiology is unknown. The secondary form, however, is much more frequent and is often associated with traumatic injuries, infections, poisoning or other ocular affections. We present a typical macular star associated with active tuberculosis located in the right kidney. Improvement was obtained after treatment with anti tuberculous drugs and systemic corticosteroid.*

#### REFERÊNCIAS BIBLIOGRÁFICAS

1. ABRAMS J.A.B.; SCHLAEGEL T.F. - The tuberculin skin test in the diagnosis of tuberculous uveitis. *Am. J. Ophthalmol.* 96:295-298, 1983.
2. BENCHIMOL E. - Tuberculose Oftálmica. *Ars. Curandi*, agosto, 1984; 61-62.
3. CARVALHO A.C.; ORÉFICE F. - Inquérito tuberculínico. *Arq. Bras. Oftal.* 51(2): 53-58; 1988.
4. CHAMLIN M. - Visual field changes in optic neuritis. *Arch. Ophthalmol.* 50: 699-713; 1953.
5. DONALD J.M.G. - Leber's idiopathic stellate maculopathy in Stereoscopic. *Atlas of Macular Disease*. págs. 376-379, 2ª Ed. 1977.
6. ELDER S.D. - Disease of the retina. 1967.
7. FRANÇOIS J.; VERRIEST G.; DE LAEY J.J. - Leber's idiopathic stellate retinopathy. *Am J. Ophthalmol.* 68(2):340-345, 1969.
8. KARLA V., GHOSE S. - Optic nerve involvement in tuberculous meningitis. *Indian Pediatrics.* 22(10):783-
9. HEINE J. - Chorioretinitis bei Miliartuberkulose. *Klin. Mbl. Augenheilk.* 195, 257-258, 1989.
10. KAMINSKI J. - Stellar Retinopathy. *Russ. Oftal. J.* 9:742, 1929.
11. KLEIBER - Stellate retinopathy. *Z. Augenheilk.* 70, 187, 1930.
12. LEBER, T. - Pseudonephritic retinal disease, stellate retinitis; the angiopathic retinal affection after severe skull injury. *Graetsesaemisch. Handb. Gesam. Augenh.* Leipzig., Engelmann. ed. 2, vol. 7, pt 2, chap. 10, p. 1319; 1916.
13. MILLER B.W., FRENKEL M. - Report of a case of tuberculous retrobulbar neuritis and osteomyelitis. *Am. J. Ophthalmol.* 71(3): 751-6, 1971.
14. NANDA M.; PFLUGFELDER S.C.; HOLLAND S. - Mycobacterium tuberculosis Scleritis. *Am. J. Ophthalmol.* 108(6): 736-7, 1989.
15. ORÉFICE F.; CARVALHO A.Z.; PINHEIRO S.R.A. - Controvérsias nas uveítes tuberculosas. *Arq. Bras. Oftal.* 50(6): 237-45, 1987.
16. RIVAS P.A.; DÍAZ W.V.; GONZÁLES H.; RUIZ I. - Coroiditis tuberculosa disseminada. *Rev. Of. Ve.* 44(1):5-12, 1986.
17. WATZKE R.C. - Acquired Macular Disease. In Duane, T.D. *Clinical Ophthalmology*. Vol. 3, cap. 23, págs. 29-30, 1987.
18. WONG S.; HARO D.; CARBONE A. - Exoftalmos unilateral y tuberculosis. *Revista Peruana Oftalmol.* 12(3):27-29, 1986.

CONSELHO BRASILEIRO DE OFTALMOLOGIA  
CGC 48.989.250/0001-18

# Agora você tem todas as razões para recomendar



## 1. Segurança total ao recomendar Ultravue M3.

- 97% dos pacientes se adaptam com maior rapidez a essa revolucionária lente progressiva.
- Ultravue M3 é a lente progressiva mais testada e comprovada do mercado.
- Produto desenvolvido com a mais alta tecnologia internacional.
- Exportada para mais de 50 países.
- Dispensa a sobreadição do meio grau.

## 2. Satisfação total para todos.

- Equipe técnica especializada à disposição.
- Total assistência até a completa satisfação de suas expectativas.
- Você tem a certeza de estar recomendando uma lente superior por um preço acessível.
- O usuário percebe a diferença: uma lente mais moderna, mais estética e que se harmoniza com o seu rosto, dando um aspecto jovial.
- Garantia total de troca para quaisquer casos.

## 3. Garantia antes, durante e depois da receita.

- Certificado de Garantia. Para quem usa. E para quem recomenda.



- Ao indicar Ultravue M3 você tem a garantia de uma lente produzida com a qualidade American Optical.
- Cliente satisfeito retorna sempre e recomenda a outros.

**Agora que você conhece todas as razões, não tenha dúvida: recomende ULTRAVUE M3. E ofereça ao usuário a possibilidade de experimentar o que há de melhor na correção da presbiopia.**

Para acabar de vez com os incômodos problemas causados pelos bifocais, a SUDOP/ESSILOR acaba de lançar SPACE. A lente multifocal progressiva, que permite visão nítida

# LENTE SPACE

para longe, perto e meia distância, sem qualquer distorção. SPACE oferece ao seu cliente muito conforto e uma perfeita e fácil adaptação. E é fabricada com moderna tecnologia, o que garante um campo de visão mais amplo e estável para o usuário. Mas o melhor de SPACE é a tranquilidade que ela oferece para quem a indica: a marca SUDOP/ESSILOR. Um nome que garante qualidade e total assistência técnica para qualquer produto ótico.

Experimente indicar SPACE para seus clientes. Em cristal branco e fotocromático, além de orgânica. E deixe que eles digam adeus aos bifocais e à vista cansada também.

## Possibilidades de Receituário

SPACE ORGÂNICO			SPACE CRISTAL		
Base	Esférico	Cilindro	Base	Esférico	Cilindro
4.00	-1.50 a -5.00		3.00	-4.25 a -10.00	
6.00	-1.25 a +1.75		5.00	-4.00 a +1.25	
7.00	+2.00 a +4.00	até -4.00	6.50	+1.50 a +4.00	até -4.00
8.25	+4.25 a +5.50		7.75	+4.25 a +5.00	



*A Solução Definitiva Para Vista Cansada*