

---

# Anomalias oculares que podem simular tumor ao exame ecográfico

Ecographic examination of intra-ocular diseases

Alberto Jorge Betinjane\*  
Jorge Antonio Betinjane\*\*

## RESUMO

No presente estudo são feitas considerações sobre as patologias não tumorais que podem eventualmente simular lesões neoplásicas intra-oculares ao exame ecográfico.

A ecografia das anomalias em questão pode mostrar traçados que se assemelham àqueles observados nos tumores oculares, mais propriamente ao melanoma de coróide.

Entretanto, uma apreciação mais cuidadosa do traçado ecográfico, principalmente levando em conta os aspectos obtidos com o modo "A" estandarizado, permite, na grande maioria das vezes, o diagnóstico diferencial.

**Palavras-chaves:** Ecografia ocular, tumores oculares

## INTRODUÇÃO

A ecografia se constitui atualmente em exame de grande importância na semiologia ocular. Tem particular interesse no estudo dos tumores intra-oculares, não apenas na sua detecção, mas também na sua diferenciação.

No entanto, em algumas ocasiões a imagem obtida pela ecografia, em certas lesões oculares, podem causar dúvidas de forma a possibilitar um diagnóstico falso positivo de tumor intra-ocular.

O objetivo deste trabalho é o de alertar para esta possibilidade de lesões não tumorais serem confundidas com lesões tumorais ao exame ecográfico, bem como descrever os aspectos ultrassonográficos e os parâmetros diferenciais de tais lesões em relação àqueles observados nas verdadeiras neoplasias.

## MÉTODO E RESULTADOS

No presente estudo serão considerados alguns casos por nós examinados, cujos traçados ecográficos obtidos por ocasião do exame nos alertaram inicialmente para possibilidade de serem decorrentes de lesões tumorais neoplásicas (mais propriamente melanoma). Porém, após uma avaliação mais criteriosa do traçado ultrassonográfico, bem como de outros dados como história da doença, exame clínico e evolução, permitiram concluir tratar-se de patologias não neoplásicas.

Em nossos exames utilizamos para a ecografia modo "A" o ecógrafo Kretz 7200 MA com sonda de 8 mH. Para a ecografia modo "B" utilizamos o ecógrafo Bronson-Turner.

Entre as anomalias oculares que podem simular lesão tumoral neoplásica serão consideradas: cristalino

---

\* Professor Associado e Livre-Docente da Faculdade de Medicina da USP  
\*\* Médico.

Endereço para correspondência: Dr. Alberto Jorge Betinjane - R. Prof. Arthur Ramos, 96 - 8º and. - 01454 - S. Paulo - SP.

luxado no vítreo, degeneração disciforme de mácula, descolamento de coróide localizado, implante (introflexão) escleral, cisticercos intra-ocular e hemorragia subretiniana localizada.

#### Cristalino luxado no vítreo

Sem dúvida é a anomalia que mais simula tumoração intra-ocular (melanoma). Assim, a forma da superfície do cristalino (convexa) e a absorção sonora por ele causada é responsável por uma imagem que muito se assemelha ao do melanoma de coróide à ecografia bidimensional (modo "B"), ou seja, com o olho imóvel o cristalino repousa sobre a retina e revela imagem junto à parede ocular interna da lesão de forma convexa no seu limite anterior, bem delimitada, com absorção sonora no seu interior (vacúolo acústico). Nestes casos a ecografia modo "A", de preferência estandarizada, permite a diferenciação da lesão. Assim, o traçado da ecografia unidimensional ("A") irá mostrar lesão de refletividade alta, irregular, sem ângulo Kappa" (uma característica do melanoma), bem como ausência de movimentos espontâneos dos ecos (sinal de vascularidade).

Em casos de cristalino luxado no vítreo observa-se ainda tanto na ecografia "A" como na ecografia "B" que, com o movimento de cabeça do paciente a imagem da lesão muda de posição pela movimentação do cristalino luxado no vítreo, contribuindo este achado para o diagnóstico diferencial com tumor ocular.

Convém lembrar que a possibilidade da ocorrência de lesões como a referida acima existe em olhos com história de trauma em que não se consegue uma avaliação biomicroscópica adequada das estruturas retrocorneanas em vista das opacidades dos meios (segmento anterior).

#### Degeneração disciforme de mácula

Com certa frequência, outra condição que pode causar dúvidas ao ecografista, podendo levar a um falso diagnóstico de tumor intra-ocular de pequeno tamanho, é a degeneração

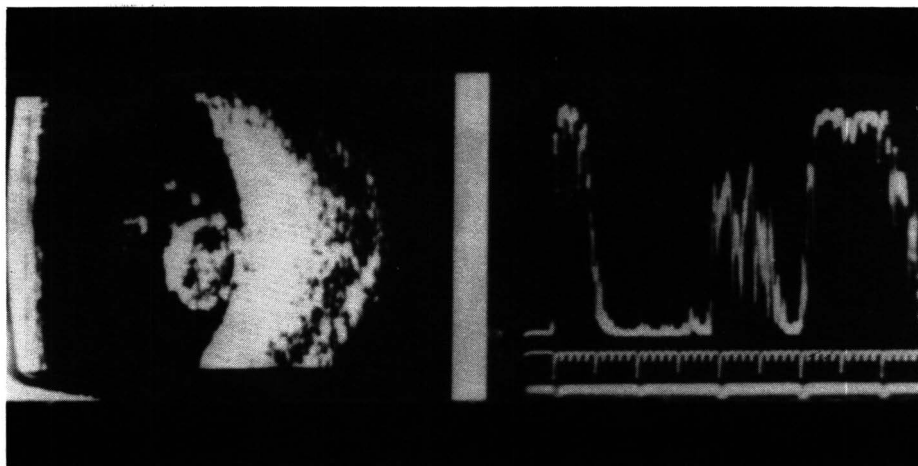


Fig. 1 – Cristalino luxado no vítreo. Ecografias modos "A" e "B" de caso com cristalino luxado na cavidade vítrea. A imagem da ecografia "B" (direita) simula muito a de melanoma de coróide. A ecografia "A" (esquerda) contribui para o diagnóstico diferencial.

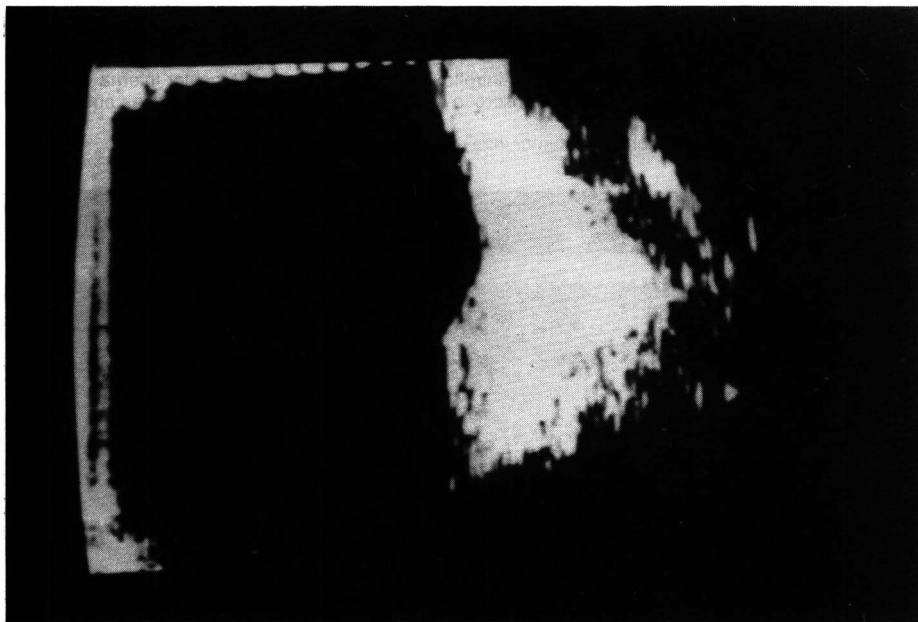


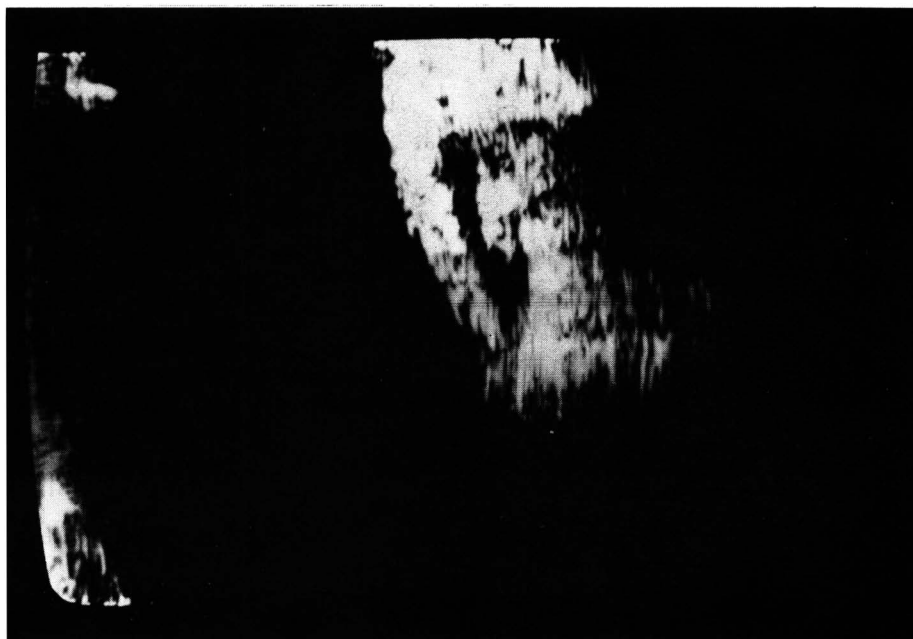Fig. 2 – Degeneração disciforme de mácula. A ecografia "B" pode ser confundida com melanoma de coróide de pequena dimensão.

ção disciforme de mácula. (D.D.M.)

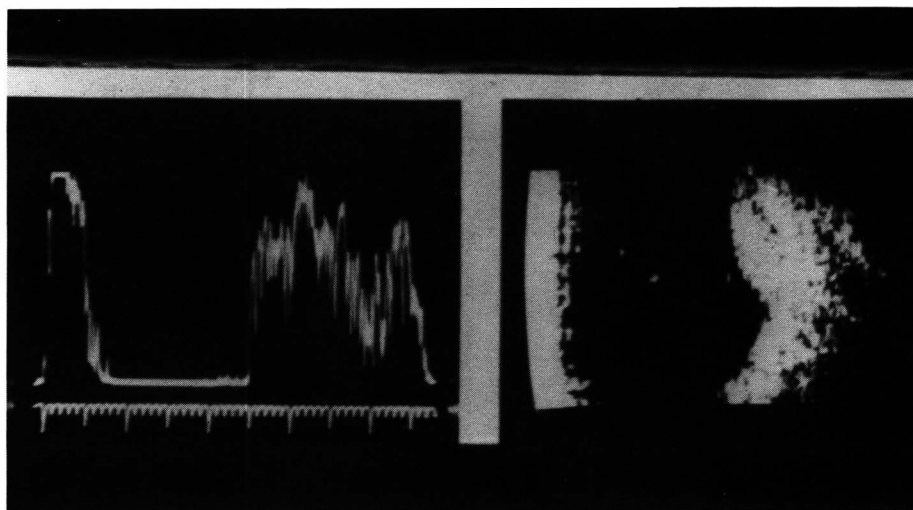
A degeneração disciforme de mácula é caracterizada por formação de tecido cicatricial subretiniano, secundário a processo hemorrágico na área macular.

Na ecografia modo "B", a D.D.M. pode lembrar lesão tumoral pela sua localização subretiniana, pela característica sólida e pela sua forma.

Através da ecografia "A", com sonda dirigida para a região macular observa-se presença de lesão ecogênica de média refletividade (ou média para alta), com ecos no seu interior dispostos irregularmente. Pode-se observar, às vezes, que, limitando a lesão anteriormente, existem dois ecos mais altos que correspondem à retina e à camada do epitélio pigmentar. Tem características de lesão



**Fig. 3 – Introflexão escleral**  
Através da ecografia “B” nota-se na área da introflexão, imagem da parede ocular interna elevada, em direção à cavidade vítrea, seguida de absorção sonora das estruturas retro-situadas em relação ao implante.  
O traçado ecográfico pode lembrar o de tumor intra-ocular.



**Fig. 4 – Hemorragia intra-ocular localizada**  
A imagem da ecografia “B” pode sugerir tumor intra-ocular.

sólida (ausência de “movimentos posteriores”), porém não apresenta “movimentos espontâneos” dos ecos (sinal de vascularidade), bem como também não mostra “ângulo Kappa” significativo (absorção sonora nas camadas internas da lesão).

#### **Descolamento de coróide localizado**

O descolamento de coróide localizado ocorre mais comumente na periferia do fundo de olho. O espaço subcoroidiano é preenchido por células sangüíneas, no caso do desco-

lamento hemorrágico, e por líquido não hemático, no caso de efusão sub-coroidiana. A história de trauma ocular ou de cirurgia intra-ocular está freqüentemente associada a esta patologia.

Na ecografia “B” o descolamento de coróide pode simular tumor quando ele é localizado e de pequenas dimensões. Neste caso o exame ecográfico pode revelar lesão de forma variada, porém geralmente arredondada (ou oval), absorção sonora ausente (a refletividade interna da lesão é muito pequena) e geralmente não existe descolamento de retina associado.

A ecografia “A” mostra em casos de descolamento de coróide localizado, eco frontal alto, seguido de ecos mais baixos (descolamento hemorrágico) ou ausência de ecos (efusão). Não há “ângulo Kappa” ou movimento espontâneo dos ecos. Além destas características, a imagem da lesão se modifica com o passar do tempo, havendo uma tendência para mostrar-se progressivamente menos elevada.

#### **Implante (introflexão) escleral**

O implante escleral é usado para a cirurgia do descolamento de retina. Sua finalidade é idetar a esclera na área da rotura retiniana.

A ecografia realizada em olhos que apresentam implante escleral (introflexão) pode mostrar imagem que para o ecografista menos avisado poderá ser confundida com a de tumor intra-ocular.

Observada através da ecografia “B”, a introflexão escleral poderá mostrar imagem elevada na área correspondente à introflexão, sendo a “lesão” altamente ecogênica. A retina pode estar aplicada ou não no local do implante, sendo esta condição detectada ao exame ecográfico.

O implante atua como um corpo estranho e, assim, observa-se ainda através da ecografia “B” grande absorção sonora das estruturas retro-situadas (tecido orbitário). Este fato contribui para o diagnóstico diferencial com lesões tumorais (exceto

aqueles que apresentam saís de cálcio na sua estrutura).

Na ecografia modo "A", a introflexão escleral pode mostrar eco extremamente alto (do implante superjuntado ao eco da esclera). Neste caso, diminuindo a potência sonora, e portanto aumentando o poder de resolução do sistema, conseguimos separar o eco escleral do eco do implante escleral. Observa-se ainda uma forte absorção sonora do tecido orbitário (ecos de menor altura), decorrente da grande absorção sonora ocasionada pelo implante.

### Cisticercos intra-ocular

A ocorrência de cisticercose subretiniana ou na cavidade vítrea (neste caso quando o cisticercos está acolado à parede ocular), pode também ser objeto de falso diagnóstico ecográfico de tumor intra-ocular (melanoma).

Através da ecografia "B" observa-se nestes casos uma formação ecogênica atrás da retina (ou na sua frente se o cisticercos estiver no vítreo acolado à retina). A imagem pode sugerir aquela comumente observada no caso de melanoma, considerando principalmente a forma da lesão. Por outro lado, a ausência de ecos no interior da lesão (devido a estrutura cística do cisticercos) pode também confundir este achado com a "sombra acústica" observada no melanoma de coróide. A ocorrência concomitante de descolamento de retina é rara. Nota-se, por vezes, a imagem ecogênica do esclerex, que ajuda na diferenciação. A coróide pode se mostrar espessada, em casos de longos períodos de infestação (inflamação crônica).

Através da ecografia "A" o cisticercos revela eco frontal alto, seguido de ausência de ecos (ou presença de ecos muito pequenos), e novamente outro eco alto (paredes do cisto limitando o conteúdo fracamente ecogênico).

Vale dizer que, em casos de cisticercos vivo, a ecografia modo "B" pode revelar os movimentos realiza-

dos pelo parasita dentro da cavidade vítrea.

### Hemorragia subretiniana localizada

A hemorragia subretiniana localizada ("hematoma subretiniano organizado") mostra ao exame ecográfico "B" lesão elevada, bem delimitada, de refletividade importante, sem "vacúolo acústico" no seu interior e também sem irregularidade do traçado da coróide subjacente.

A ecografia "A" revela eco frontal da lesão de altura média para alta, sendo os ecos do interior da lesão igualmente de altura média, porém irregulares (não apresentam "ângulo Kappa") e sem movimentos espontâneos.

Em caso de "hematoma subretiniano" observa-se que, geralmente, a evolução com repetição do exame ecográfico permite notar mudança no aspecto da lesão, que se mostra progressivamente menos elevada, contribuindo desta forma para a diferenciação com tumor.

### COMENTÁRIOS E CONCLUSÕES

Através deste trabalho procurou-se alertar para a possibilidade de certas lesões intra-oculares não tumorais serem a causa de diagnóstico falso positivo de tumor intra-ocular ao exame ecográfico.

Pudemos notar que lesões, as mais variadas, podem simular tumor ecograficamente, sendo que na grande maioria das vezes a imagem em questão lembra aquela do melanoma de coróide quando utilizamos a ecografia "B".

Convém lembrar que o melanoma na ecografia modo "B" se mostra como uma massa ecogênica subretiniana, de forma arredondada ou aplanada (quando de pequeno tamanho) e com atenuação sonora importante ("vacúolo acústico"). Observa-se ainda irregularidades no traçado da coróide na área corres-

pondente e o descolamento de retina geralmente está presente. Em caso de tumores maiores (quando existe rotura da membrana de Bruch), a "forma em cogumelo" é observada.

A ecografia modo "A" no melanoma de coróide é caracterizada por lesão tipo sólida (sem "movimentos posteriores dos ecos"), limitada anteriormente por eco alto (retina descolada), sendo os ecos do interior da lesão de refletividade geralmente média para baixa, dispostos regularmente de forma a mostrar o assim chamado "ângulo Kappa", não revelando ecos com "movimentos espontâneos", ou seja sinal de vascularidade na lesão.

Se relacionarmos os traçados ecográficos das lesões consideradas neste trabalho com aquele comumente observado no melanoma de coróide (acima descrito), podemos concluir que é geralmente a imagem obtida pela ecografia modo "B" que de um modo geral contribui para o falso diagnóstico de tumor ocular.

Por outro lado, a ecografia modo "A", principalmente no caso de ser estandarizada, contribui de forma às vezes decisiva para o diagnóstico diferencial destas lesões.

Assim, em casos de lesões intra-oculares em que existem dúvidas ao exame ecográfico quanto à sua natureza (se neoplásica ou não) uma avaliação mais criteriosa do traçado obtido pela ecografia "B" e, principalmente, a apreciação cuidadosa do traçado obtido pela ecografia "A" estandarizada permitem a diferenciação da lesão na grande maioria das vezes, evitando assim um diagnóstico incorreto que poderia ser desastroso no sentido de orientar a conduta para o caso em questão.

### SUMMARY

*In the present study we made considerations about non tumoral pathology which can simulate neoplastic intra-ocular lesions in the echographic exam.*

*The echography of the lesions considered in this study may show the same aspects of ocular tumors, more commonly found in choroid malignant melanoma.*

*However, a more careful appreciation of the echographic view, with more attention to standart "A"*

*Scan, almost always permits the differential diagnosis.*

#### REFERÊNCIAS BIBLIOGRÁFICAS

1. BRONSON II, N.R.; FISHER, Y.L.; PICKERING, N.C. & TRAINER, E.M. – Intercontinental Publications, Inc., Westport, Conn, 1976.
2. DALLOW, R.L. – Ophthalmic Ultrasonography comparative techniques. Little brown and company, Boston, 1979.
3. SAMPAOLESI, R. – Ultrasonidos en oftalmologia. Editorial Médica Panamericana. Buenos Aires, 1983.
4. SHAMMAS, H.J. – Ophthalmic ultrasonography and biometry. St. Louis, Toronto, 1984.

# OPHTHALMOS

I N F O R M A

## Novidade: Suplemento Vitamínico e Mineral Para os Olhos

ASSOCIAÇÃO DAS PROPRIEDADES DO ZINCO COM ANTIOXIDANTES

### FÓRMULA

ZINCO	40 mg
VITAMINA C	60 mg
VITAMINA E	30 UI
VITAMINA A (como beta-caroteno)	5000 UI
COBRE	2 mg
SELÊNIO quelado	40 mcg

**Indicado para degeneração macular senil, catarata, cegueira noturna, xeroftalmia, hemorragia sub-conjuntiva e várias miopatias.**


# OPhThALMOS

São Paulo - Av. Brig. Luis Antonio, 4830 - Fax: 887.9298

Tels.: 887.7407 - 885.0227 - 885.5189 - 885.1840

Rio de Janeiro - Av. Ataulfo de Paiva, 566 - Sala 311 - Tels.: 239.5799 - 274.8695

# Dura Soft Colors



## AS LENTES DE CONTATO COLORIDAS MAIS NATURAIS DO MUNDO

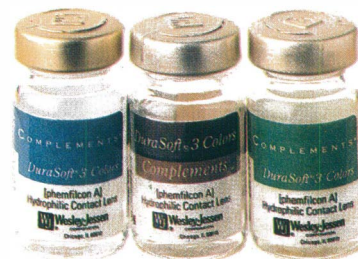Lentes Durasoft Color nas oito cores conhecidas. E o lançamento do ano "Durasoft Complements" nas cores azul, verde, cinza, violeta e marrom.



S.D.G. VISION COM. IMP. E EXP.  
DE PRODUTOS ÓTICOS LTDA.



Wesley Jessen



# **O tratamento do glaucoma**



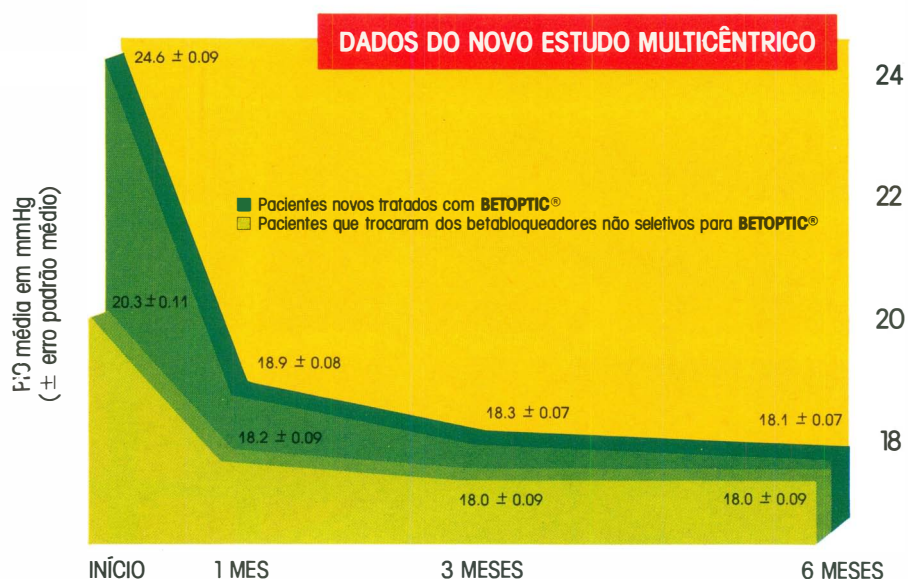
**sem complicações**

# Betoptic®

Betaxolol

## Controle efetivo da pressão intra-ocular

Como todos os betabloqueadores, BETOPTIC® reduz efetivamente a pressão intra-ocular (PIO) em novos pacientes. BETOPTIC® mantém ainda o PIO reduzida em pacientes que trocaram de um betabloqueador não seletivo para BETOPTIC®



## Oculoseletividade

Por ser altamente oculoseletivo, BETOPTIC® concentra sua atividade no globo ocular. Sua elevada lipossolubilidade assegura ótima penetração através da córnea. Uma vez absorvido, BETOPTIC® apresenta potencial reduzido de ação fora do olho. Este fato decorre da elevada ligação a proteínas, maior diluição nos fluídos corpóreos e reduzida atividade betabloqueadora plasmática quando comparado aos agentes não seletivos

## Bem estar total para o paciente

BETOPTIC® produz mínimos efeitos sistêmicos de betabloqueio por ser oculoseletivo. Isto significa que os pacientes tratados com BETOPTIC® podem esperar controle efetivo da PIO com poucas complicações clínicas - uma consideração muito importante para pacientes glaucomatosos, muitos dos quais são idosos e já apresentam comprometimento por outras doenças concomitantes. Em mais de 5.000 pacientes tratados com BETOPTIC®, observou-se mínima interferência com doenças concomitantes


**NOVO**

**STAM**

Diclofenaco Sódico

colírio e  
pomada oftálmica

**ANTIINFLAMATÓRIO E ANALGÉSICO**



*Maiores informações com nosso representante*

**Oculum**

A serviço da  
oftalmologia



LABORATÓRIOS  
**FRUMTOST S.A.**  
Indústrias Farmacêuticas