

Bloqueio anestésico frontolacrimal para cirurgia da pálpebra superior

Frontolacrimal anesthetic block for upper eyelid surgery

Carlos Alberto Affonso Ferreira *
Raul G. Paula **
Alberto Affonso Ferreira ***

RESUMO

A correção cirúrgica de defeitos anatômicos e funcionais das pálpebras superiores exige a integral movimentação (contração e relaxamento) dos músculos orbicular e elevador da pálpebra superior. São apresentados 29 casos que foram operados com técnica de Hildreth & Silver, na qual os nervos sensitivos frontal e lacrimal são anestesiados e é preservada a movimentação dos músculos elevador da pálpebra superior e o orbicular.

Palavras-chaves: Bloqueio anestésico local; cirurgia pálpebra superior.

INTRODUÇÃO

A integridade dos movimentos das pálpebras (músculos elevador da pálpebra e orbicular) é fundamental na preservação da função visual e na harmonia estética da face. Para os cirurgiões que atuam nessa área, conservar a função desses músculos durante o ato operatório é de enorme valia. Muitas vezes os pacientes já sofreram intervenções no local e as estruturas anatômicas encontram-se distorcidas; nos casos de retração palpebral a colaboração do paciente, obedecendo a solicitações (abrir ou fechar os olhos) e a preservação da função do complexo elevador é desejável^(3,5,6).

O objetivo do presente estudo é apresentar uma técnica de anestesia que propicie condições operatórias (analgesia) com a manutenção dos movimentos voluntários das pálpebras superiores de pacientes que se submetem a correção de defeitos funcionais e anatômicos dessas estruturas^(3,5,6).

METODOLOGIA

Vinte e nove pacientes adultos, de ambos os sexos, foram submetidos aos seguintes atos cirúrgicos:

- correção de ptose palpebral 5 casos
- blefaroplastia 5 casos
- ressecção tumor palpebral 5 casos
- alongamento complexo elevador 4 casos
- correção entrópio 10 casos

Os pacientes em jejum, sob regime ambulatorial, sem medicação pré-anestésica, estado físico ASA I e II receberam bloqueio anestésico local, segundo a técnica de Hildreth & Silver⁽³⁾, conforme a seguinte rotina:

- seringa de 3 ml com 1,5 ml de solução de lidocafna 2% ou bupivacafna 0,5% aquecida ao ponto morno ($\cong 40^\circ \text{C}$);
- assepsia e anti-sepsia local;
- instilação proparacafna 0,5% ou lidocafna tópica 5%;
- agulha descartável 35x7 que é introduzida exatamente no ponto

* Cirurgião Plástico
** Residente 2º ano do Instituto Penido Burnier
*** Anestesiologista do Instituto Penido Burnier

Endereço para correspondência: Dr. Alberto Affonso Ferreira - Av. Andrade Neves, 611 - 13020 - Campinas - SP.

central de reborda orbitária superior, em direção posterior, paralela ao teto da órbita e o mais próximo possível, até a profundidade de 3,5 cm.

Nesse ponto são injetados 1,5 ml da solução anestésica (Figura 1).

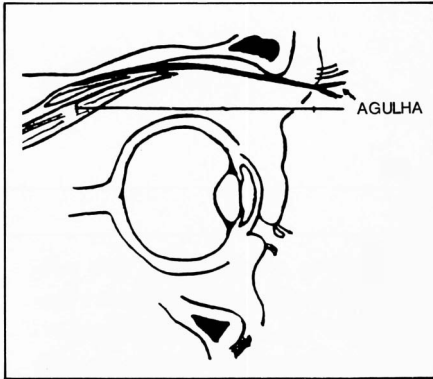


Fig. 1 - Esquema mostrando a introdução da agulha rente à parede superior da órbita a profundidade de 3,5 cm, que possibilitará o bloqueio sensitivo da pálpebra superior.

RESULTADOS

Todos os pacientes⁽²⁹⁾ apresentaram função da musculatura palpebral após o bloqueio fronto-lacrimal. Apenas 3 pacientes (10,4%) queixaram-se de dor nas áreas mais laterais ou mais mediais das incisões. Nesses locais a analgesia foi obtida com infiltração de lidocaína a 1%, sem prejuízo da função muscular palpebral.

DISCUSSÃO

A anestesia regional tem se tornado comum em Medicina, principalmente no âmbito oftálmico. Um grande número de procedimentos cirúrgicos oculares pode ser realizado sob anestesia local, com muitas vantagens, mesmo aqueles que demandam 100 minutos de duração^(1,2,3,4,).

Propõe-se nesse trabalho relatar e divulgar uma técnica idealizada, em 1967, por Hildreth & Silver, oftalmologistas de Saint Louis, Mo-USA, profundos conhecedores de anatomia ocular⁽³⁾.

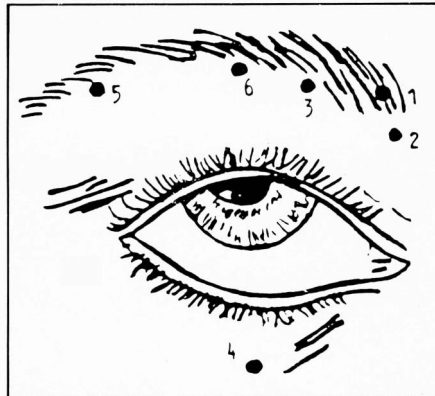


Fig. 2 - Esquema mostrando os pontos dos bloqueios:
1 - SupratrocLEAR
2 - InfratrocLEAR
3 - Supra-orbitário
4 - Infra-orbitário
5 - Lacrimal
6 - Frontolacrimal (Hildreth e Silver)

A inervação sensitiva da pálpebra superior, fronte e couro cabeludo está subordinada aos nervos frontal e lacrimal, ramos do trigêmio pela raiz oftálmica (Tabela 1 e Figuras 5 e 6). Excepcionalmente o ramo infratro-

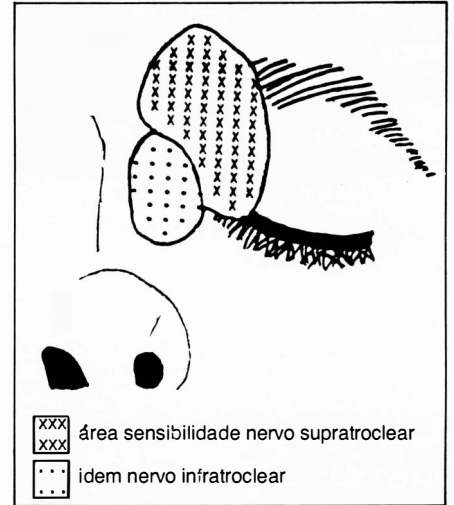


Fig. 3 - Os nervos supratrocLEAR e infratrocLEAR emergem da órbita acima e abaixo da tróclea do músculo oblíquo superior, respectivamente. A tróclea é localizada 1 a 1,5 cm posterior da rima orbitária.

clear contribui para a sensibilidade de pequena região da pele fronteira ao saco lacrimal e carúncula (Figura 3). Hildreth & Silver bloqueavam o ramo frontolacrimal do oftálmico (V

TABELA 1
Inervação sensitiva do olho e dos anexos
Toda ela provida pelas duas divisões do trigêmio (V)

nervo frontal	nervo supratrocLEAR	pele-conjuntiva da fronte inferior e raiz nasal
	nervo supra-orbitário	pele-conjuntiva da pálpebra superior, couro cabeludo e fronte
nervo oftálmico	raiz sensitiva longa - gânglio ciliar	
	nervo longo ciliar - olho etmoidal posterior etmoidal anterior	ponta do nariz
nervo nasociliar	nervo infratrocLEAR	pele-conjuntiva do canto medial, raiz nasal, carúncula, saco lacrimal, canálculos
nervo lacrimal	parte superior pálpebra inferior	
	pele-conjuntiva	
nervo maxilar	nervo infra-orbitário	toda pálpebra inferior, porções medial e lateral, pálpebra superior, saco lacrimal, lado nariz, lábio superior, têmpora, zigomático, pele lateral têmpora, parede órbita




Fig. 4 - O nervo infra-orbitário emerge do crânio através do forame infra-orbitário. Esta estrutura é palpada de 1 a 1,5 cm inferior da rima orbitária inferior; é responsável pela sensibilidade da conjuntiva e do canto medial, raiz do nariz, a carúncula, o saco e os canálculos lacrimais.

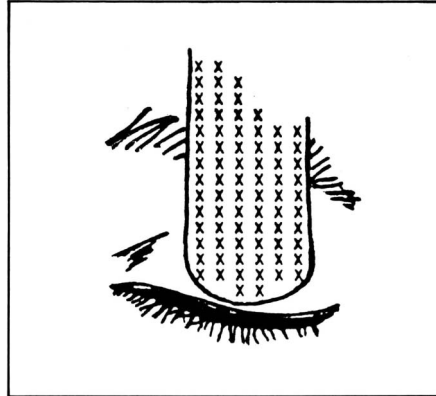


Fig. 5 - O nervo supra-orbitário emerge através da depressão supra-orbitária que pode ser palpada na junção do 1/3 nasal e 2/3 restantes acima da rima orbitária. Este nervo é responsável pela inervação sensitiva da pele e conjuntiva da pálpebra superior e pele da margem inferior da fronte.

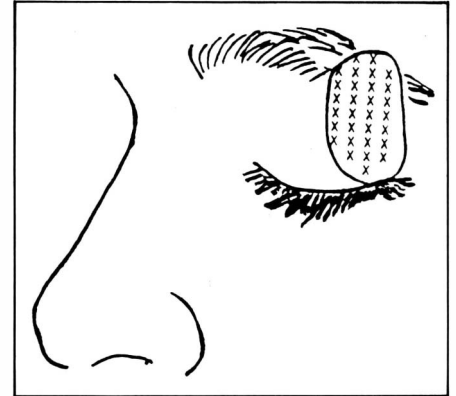


Fig. 6 - O nervo lacrimal emerge da órbita súpero-lateral, passando através da glândula lacrimal e mandando ramos para a pele e conjuntiva da parte lateral da pálpebra superior e inferior. O nervo emerge 2 a 2,5 cm posterior a rima orbitária.

nervo), possibilitando apenas o bloqueio sensitivo, sem bloqueio motor (Figuras 1 e 2 e Fotos 1 e 2). Nessa técnica simples, a agulha é introduzida no ponto médio da reborda orbitária superior, paralela ao seu teto, até uma profundidade de 3,5 cm, onde se infiltra 1,5 ml de lidocafna 2% ou de bupivacafna 0,5%. A esse nível, os nervos frontal e lacrimal se divergem e seguem seus respectivos cursos. Desse modo, uma simples injeção nessa área afeta a ambos os

nervos. É possível, assim, se obter a colaboração do paciente em procedimentos cirúrgicos, como a correção de ptose e alongamento do elevador, onde o nível palpebral é passível de reajuste.

A técnica habitual, infiltração local da região a ser operada, tem vários inconvenientes:

- tumefação da região infiltrada, provocando distorções dos tecidos e nas relações anatômicas;
- desconforto devido à distensão dos tecidos e à baixa temperatura da solução anestésica;
- bloqueio do ramo do óculo-motor

(III par craneano) que fornece motricidade ao elevador da pálpebra superior, impedindo a contração do músculo (Tabela 1).

A alternativa clássica para evitar a tumefação é promover rápida difusão da solução anestésica pelo uso da hialuronidase ou pela compressão do volume injetado, mas provoca sempre bloqueio motor do ramo do óculo-motor, impedindo a contração do músculo elevador da pálpebra superior^(3,5,6).

Anestésicos locais diluídos (lidocafna a 1% ou bupivacafna a 0,25%), certamente, conferem anal-

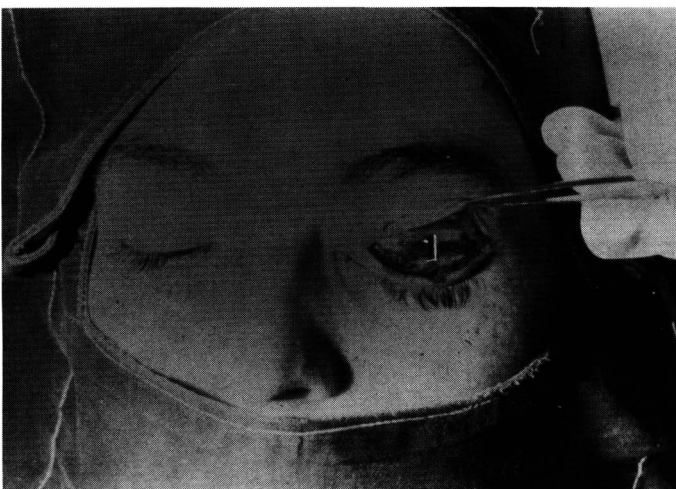


Foto 1 - Complexo elevador dissecado e seccionado com a paciente olhando para baixo. Notar o complexo elevador (1) totalmente exposto.



Foto 2 - Quando a paciente é solicitada a olhar para cima, o complexo elevador se retrai (2), mostrando a eficácia da anestesia de Hildreth e Silver.

gesia, preservando a função muscular. Porém, não por tempo suficiente. A maioria dos procedimentos cirúrgicos realizados consumiu mais de 30 minutos.

Em cirurgias que eventualmente envolvam o canto interno pode-se associar bloqueio infra-orbitário, sem prejuízo da função muscular palpebral.

Concluindo, sugere-se a técnica de Hildreth & Silver como boa opção para cirurgias que exigem integridade motora do elevador da pálpebra superior e, ao mesmo tempo, insensibilidade da pálpebra, fronte e couro cabeludo correspondentes; é técnica muito útil para pacientes em regime ambulatorial.

SUMMARY

The surgical corrections of anatomical and functional defects of the upper lid needs the integral motility (contraction and relaxation) of the superior orbicular muscle and the upper lid levator muscle. Twenty nine cases of patients for correction of defects of the upper lids were operated under the local anesthetic block technique of Hildreth & Silver in which the motility of the upper lid elevator muscle and the orbicular muscle were preserved.

BIBLIOGRAFIA

1. Atlas de Anestesiologia – Rev Bras Anestesiologia vol 38: 08-10, 1989.
2. BRUCE Jr R A; McGOLDRICK, K E & OP-PENHEIMER P: Anesthesia for Ophthalmology 3-17 Aesculapius Publishing Co Birmingham, Ala USA 1982.
3. HILDRETH H R & SILVER B: Sensory block of the upper eyelid Arch Ophthalmol 77: 230-231 1967.
4. NEUHAUS R W: Tips for local anesthesia in blepharoplasty Ophthalmic Surgery Brief note 19: 6- 1988.
5. PAULA R G; AFFONSO FERREIRA C A & FEDERMAN I: Retração palpebral: alternativas para correção cirúrgica Arq Inst Penido Burnier 32 (2), 1990.
6. Putterman A M & URIST M: Surgical treatment of upper eyelid retraction Arch Ophthalmol 87: 401-405, 1972.
7. WOLFF E: Anatomy of the eye and orbit 5th ed W B Saunders Co Philadelphia 243, 1961.

CONSELHO BRASILEIRO DE OFTALMOLOGIA
CGC 48.939.250/0001-18

X CONGRESSO BRASILEIRO DE PREVENÇÃO DA CEGUEIRA
VIII CONGRESSO DA SOCIEDADE NORTE-NORDESTE DE OFTALMOLOGIA
CONSELHO BRASILEIRO DE OFTALMOLOGIA

4-6, Setembro de 1992
MANAUS – AM

Informações: Dr. Cláudio Chaves – Presidente
Av. 7 de Setembro, 1.613 – 69003 – Manaus – AM
Fone: (092) 232-2954 – FAX: (092) 232-0166