

Transplante terapêutico em úlceras de córnea bacterianas ativas

Therapeutic keratoplasty for active bacterial corneal ulcers

Seiji Hayashi
Élcio Hideo Sato
Denise de Freitas
Cláudio Luís Lottenberg
Juliana Maria Ferraz
Walton Nose

RESUMO

Fez-se um estudo retrospectivo de 10 pacientes portadores de úlceras bacterianas que não responderam ao tratamento clínico e, conseqüentemente, foram submetidos a transplante de córnea penetrante terapêutico, no sentido de avaliar os resultados visuais, as principais complicações, os agentes etiológicos mais freqüentes e a sua validade terapêutica.

A indicação do transplante fez-se nos casos de descemetocele com risco ou presença de perfuração. O agente etiológico mais isolado foi a *Pseudomonas sp* representando 3 dos 10 casos. Todos os pacientes apresentavam, no pré-operatório, acuidade visual (AV) menor que conta dedos (CD), sendo que a maioria dos pacientes não alcançou AV superior a CD no pós-operatório, com exceção de um que chegou a 20/25. As principais complicações foram a rejeição endotelial (50%) e as sinéquias posteriores (50%). Um paciente evoluiu para atrofia ocular.

Palavras-chave: Ceratoplastia; Transplante de córnea terapêutico; Úlcera de córnea bacteriana.

INTRODUÇÃO

As úlceras de córnea de etiologia bacteriana são afecções bastante comuns em nosso meio. A evolução clínica varia de acordo com a virulência do agente agressor e resistência do hospedeiro. Podem se apresentar como uma simples lesão puntiforme com discreto infiltrado ao redor ou até como uma lesão rapidamente progressiva e ameaçadora da integridade ocular, produzindo uma destruição tecidual significante, apesar do tratamento clínico antibacteriano⁽¹⁾. Este último aspecto é considerado como falha do tratamento clínico conservador, e, a não ser que uma outra terapêutica seja

rapidamente adotada, o processo poderá culminar na perda global da estrutura e função ocular^(2,3).

O tratamento de doenças corneanas ativas através de transplantes terapêuticos foi primeiramente sugerido por Proeller, em 1903. Desde então muitos autores^(2,5,6) relataram casos em diferentes processos agudos corneanos⁽⁴⁾, mas sempre sugeriram a mesma intenção básica de trocar, por meio de um transplante lamelar ou penetrante, um tecido desvitalizado com ou sem infecção por um outro vivo e íntegro⁽⁵⁾.

O objetivo desse trabalho é relatar a nossa experiência em transplantes penetrantes realizados em úlceras de córnea bacterianas e verificar a sua validade terapêutica.

Departamento de Oftalmologia da Escola Paulista de Medicina

Endereço para correspondência: Departamento de Oftalmologia – Rua Botucatu, 820 – 04023 – São Paulo – SP

MATERIAL E MÉTODOS

Realizou-se um estudo retrospectivo de dez pacientes com úlcera de córnea bacteriana aguda submetidos a transplante de córnea terapêutico. Esses referiram-se do Setor de Córnea da Disciplina de Oftalmologia da Escola Paulista de Medicina, no período compreendido entre julho de 1985 e janeiro de 1989. Desse total de pacientes, todos eram homens com idade que variava entre 12 e 72 anos, com média de 44 anos.

O diagnóstico de úlcera de córnea bacteriana baseou-se na anamnese e quadro clínico-laboratorial. Na maioria dos casos, os pacientes procuraram o Serviço de Pronto Atendimento em Oftalmologia do Hospital São Paulo apresentando lesões que variavam desde úlceras corneanas rapidamente progressivas, que não respondiam a tratamento clínico, até descemetoceltes extensas com ou sem perfuração (Figura 1).

Realizou-se em todos os casos, estudo microbiológico através de colheita do material da úlcera da córnea com espátula de Kimura (Storz: E1091), com o qual fizeram-se dois esfregaços em lâminas (corados pelo Gram e Giemsa) e culturas em placas de ágar-sangue (a 37°C.), ágar-chocolate em anaerobiose e ágar-Sabouraud (ambos a temperatura ambiente).

Após o exame direto das lâminas instituiu-se tratamento medicamentoso específico, constituído de colírio de gentamicina fortificado (13 mg/ml) e de bacitracina (10000 UI) de hora em hora. Sistemáticamente era administrado cefalotina sódica 1,0 g, por via endovenosa, de seis em seis horas e gentamicina 80 mg, por via intramuscular, de oito em oito horas. Nos casos em que haviam sinais de necrose corneana, associou-se colírio de acetil cistefna a 20% de quatro em quatro horas. De acordo com a gravidade do caso, realizou-se injeção subconjuntival de gentamicina (40 mg de 12 em 12 horas).

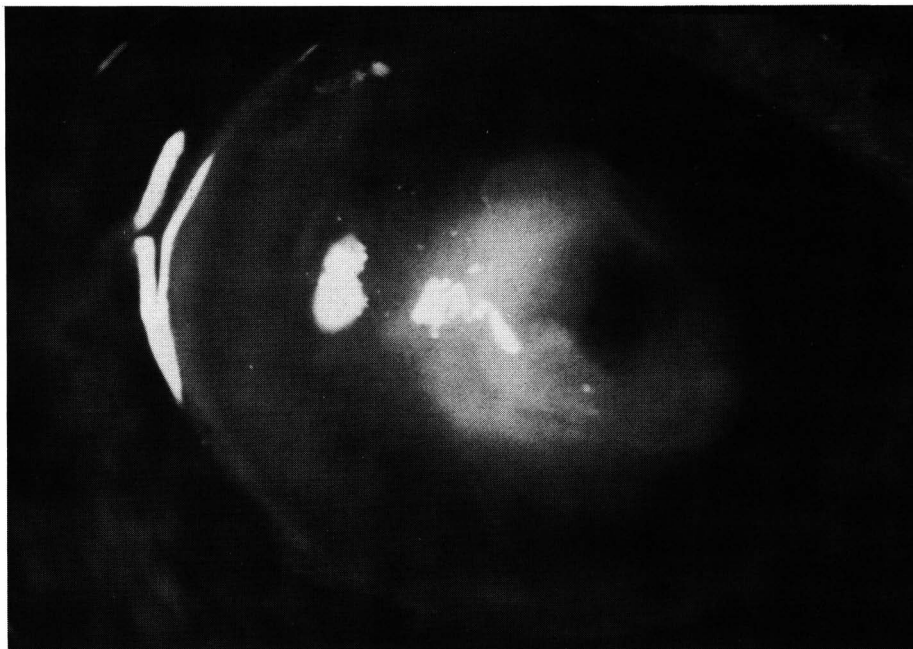


Figura 1 - Úlcera bacteriana com descemetoceltes sem perfuração.

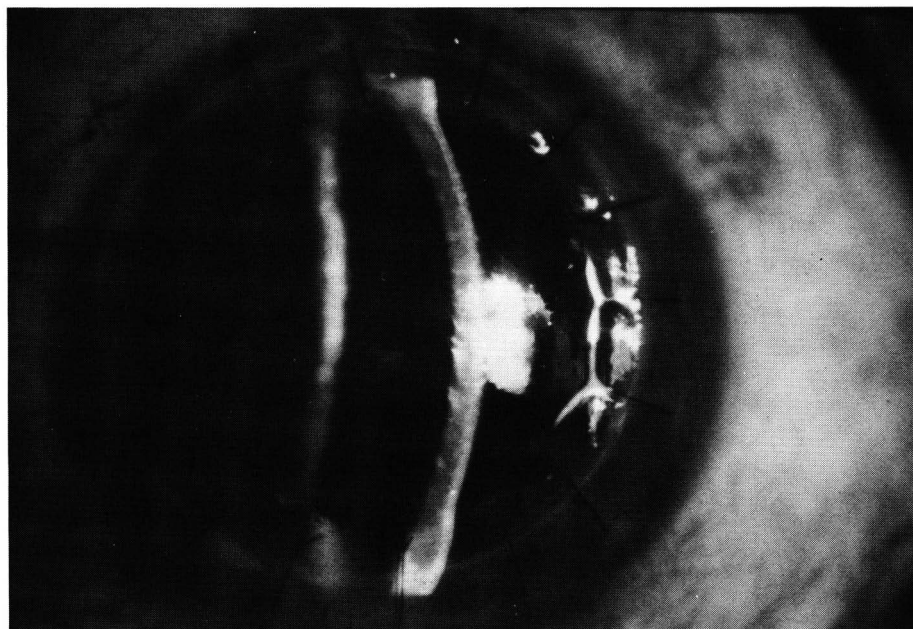


Figura 2 - Aspecto pós-operatório de uma ceratoplastia penetrante terapêutica em úlcera de córnea bacteriana.

As cirurgias realizaram-se em caráter de urgência com o intuito de se remover todo o tecido corneano desvitalizado e infectado, mesmo que isso implicasse em descentrar o botão do transplante ou realizar a trepanação à mão livre.

Todos os pacientes, quando em condições clínicas, receberam manitol a 20%, por via endovenosa, na dosagem de 1 a 2 g/kg de peso corporal, 30 minutos antes da cirurgia.

Todas as cirurgias realizaram-se sob anestesia geral.

Maxitrol®

Diferenças fundamentais na obtenção de excelentes resultados

- **Dexametasona Alcon x Dexametasona**

A Dexametasona Alcon é micronizada e possui solubilidade bifásica, obtendo melhor penetração em todos tecidos oculares.

- **Máxima proteção antiinfecçiosa**

Graças à combinação da neomicina e polimixina B.

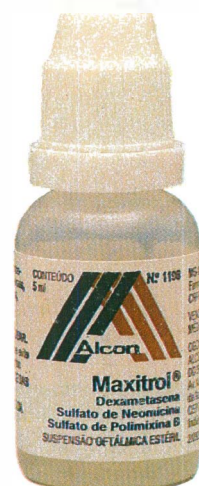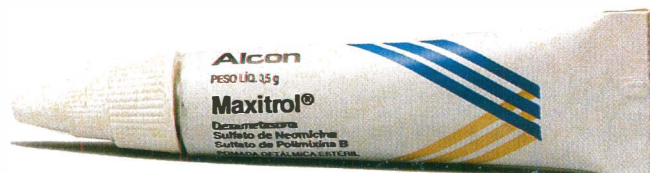- **Veículo Isopto x Outros veículos**

No colírio, o veículo ISOPTO promove concentrações 98% maiores que as oferecidas pelo álcool polivinílico e 43% maiores que os veículos aquosos.

- **Penn Drake x Vaselina comum**

Na pomada, o PENN DRAKE garante melhor penetrabilidade, viscosidade constante e ponto de fusão uniforme.

Alcon
Linha Oftálmica




NOVO

STILL

Diclofenaco Sódico

colírio e
pomada oftálmica

ANTIINFLAMATÓRIO E ANALGÉSICO



Maiores informações com nosso representante

Oculum

A serviço da
oftalmologia



LABORATÓRIOS
FRUMTOST S.A.
Indústrias Farmacêuticas

Após a retirada do botão receptor, rompeu-se as sinéquias anteriores e posteriores com espátula de ciclo-diálise, seguido da retirada das membranas inflamatórias e da fibrina da câmara anterior. Realizaram-se iridectomias amplas de rotina.

Suturou-se a córnea doadora com pelo menos 16 pontos separados de fio monoylon 10,0 (Figura 2). No final de cada cirurgia fez-se injeção subconjuntival de gentamicina (20 mg) associado a dexametasona (10 mg), seguido de curativo oclusivo.

Fixava-se a córnea removida em formol 10% e enviava-se o material para estudo anatomopatológico.

Com aproximadamente oito horas de período pós-operatório, retirava-se o curativo oclusivo e dava-se continuidade ao tratamento sistêmico e tópico, este com colírios de antibióticos fortificados de quatro em quatro horas. Ao tratamento tópico adicionou-se colírio de antibiótico e corticosteroíde associados, administrados também de quatro em quatro horas.

A alta hospitalar ocorreu quando, ao exame biomicroscópico, não mais se observou qualquer sinal de infecção.

Mantivemos os pacientes com medicação tópica e fez-se o controle ambulatorial, com retorno em dias alternados no primeiro mês e semanalmente a partir do segundo mês.

RESULTADOS

A indicação mais freqüente foi a perfuração ocular representando sete dos dez casos (70%) seguido do descemetocèle que contribuiu com três casos (30%) em nossa casuística (Tabela 1).

Todos os pacientes foram submetidos a tratamento clínico pré-operatório por um período que variou de um a 63 dias, com uma média de 22 dias.

Dos dez casos, conseguiu-se identificar o agente etiológico em cinco (50%) através de exame bacterioscópico e cultura. Em três pacientes isolaram-se *Pseudomonas sp*,

TABELA 1
Distribuição dos pacientes com ceratite bacteriana de acordo com a idade, tempo de tratamento clínico pré-operatório, indicação do transplante de córnea e agente etiológico isolado

Caso nº	Idade	Tempo de tratamento (dias)	Indicação do transplante	Agente etiológico isolado
01	25	13	descem. perf.	<i>Pseudomonas sp</i>
02	65	05	descem. perf.	<i>Pseudomonas sp</i>
03	36	23	descem.	<i>Pseudomonas sp</i>
04	48	14	descem. perf.	<i>Proteus mirabilis</i>
05	26	07	descem. perf.	<i>Streptococcus pneumoniae</i>
06	72	01	descem. perf.	diplococo Gram +
07	12	07	descem. perf.	diplococo Gram -
08	61	30	descem. ext.	-
09	38	45	descem. ext.	-
10	58	63	descem. perf.	-

descem. perf.: descemetocèle perfurada
descem. ext.: descemetocèle extensa

em um *Proteus mirabilis* e em outro *Streptococcus pneumoniae*. Em dois casos (20%) o exame bacterioscópico foi positivo, mas a cultura não demonstrou crescimento. Um desses casos foi diplococo Gram + e o outro foi diplococo Gram -. Fez-se um diagnóstico presuntivo de úlcera bacteriana nos três casos (30%) restantes, uma vez que o exame direto e a cultura foram negativos (Tabela 1 e Gráfico 2). Em todos os casos estudados, o exame anatomopatológico do botão receptor demonstrou um processo supurativo sugestivo de infecção bacteriana e ausência de infecção fúngica (hifas).

O tamanho do enxerto doador variou de 8.0 a 9.0 mm de diâmetro, sendo que cinco (50%) receberam botões de 8.0 mm de diâmetro (Tabela 2).

Em relação aos resultados visuais, quatro pacientes (40%), que apresentaram visão de PL, obtiveram melhora da visão, dos quais três atingiram uma acuidade visual de MM e um atingiu 20/25. Outros cinco pacientes (50%) não apresentaram melhora da visão, sendo que três permaneceram com PL, um com acuidade visual de MM e um com acuidade visual de CD a 30 cm. Em

um paciente (caso nº 2) a visão piorou de PL para ausência de percepção luminosa (Tabela 2 e Gráfico 2).

As complicações variaram desde um aumento temporário da pressão intra-ocular, nos primeiros dias de pós-operatório, até a atrofia ocular, como mostra a Tabela 2.

Em quatro casos observou-se opacificação importante do cristalino durante o ato operatório. Um caso foi submetido a facectomia extracapsular sem implante de lente intra-ocular no mesmo procedimento e, em dois casos, realizaram-se facectomia extracapsular em um segundo tempo (um com implante de lente intra-ocular).

No período pós-operatório, observaram-se sinéquias posteriores em cinco casos (50%), dos quais dois apresentaram, também, sinéquias anteriores. Destes últimos, um evoluiu com glaucoma secundário (caso nº 9) e, conseqüentemente, foi submetido a facectomia extracapsular associada a trabeculectomia e sinequiálise, 44 dias após o transplante.

Houve cinco casos (50%) de rejeição endotelial do transplante que evoluíram para opacificação do botão. Um desses casos (caso nº 4), além da rejeição, evoluiu para necro-

TABELA 2

Distribuição dos pacientes com ceratite bacteriana de acordo com a acuidade visual (AV) pré e pós-operatórias, complicações pós-operatórias, tamanho do botão do doador (TBD), resultado anatômico final (RAF) e tempo, em meses, de seguimento pós-operatório (TSPO)

Caso nº	AV Pré	TBD (mm)	Complicações	AV Pós	TSPO (m)	RAF
01	PL	9,0	<ul style="list-style-type: none"> ● Aumento da PIO no 1º PO ● Rejeição endotelial irrev. 	PL	13	Botão opaco
02	PL	9,0	<ul style="list-style-type: none"> ● Seidel (+) no 1º PO ● Rejeição endotelial irrev. ● Atrofia ocular 	SPL	06	Botão opaco
03	PL	8,0		20/25	36	Botão claro
04	PL	9,0	<ul style="list-style-type: none"> ● Rejeição do botão ● Retransplante de córnea ● Glaucoma maligno ● Nova infecção no botão 	MM	12	Botão opaco
05	PL	8,0	<ul style="list-style-type: none"> ● Catarata ● Sinéquias posteriores 	PL	01	Botão edemaciado
06	PL	8,0	<ul style="list-style-type: none"> ● Sinéquias posteriores 360º ● Catarata 	PL	06	Botão opaco
07	PL	8,0	<ul style="list-style-type: none"> ● Rejeição endotelial irrev. ● Catarata 	PL	01	Botão edemaciado
08	CD 30 cm	8,5	<ul style="list-style-type: none"> ● Sinéquias posteriores ● Maculopatia 	CD 30 cm	14	Botão claro
09	PL	8,5	<ul style="list-style-type: none"> ● Sinéquias post. e ant. ● Glaucoma secundário ● Catarata 	MM	12	Nébulas
10	MM	8,0	<ul style="list-style-type: none"> ● Sinéquias ant. e post. ● Rejeição endotelial irrev. 	MM	03	Botão opaco

PIO (pressão intra-ocular), 1º PO (primeiro dia de pós-operatório), irrev. (irreversível), ant. (anterior), post. (posterior), PL (percepção luminosa), SPL (sem percepção luminosa), MM (movimentos de mão)

se total do botão corneano um mês após o transplante. Realizou-se retransplante de urgência e o paciente apresentou, logo a seguir, um quadro de glaucoma maligno, controlado com punção vítrea e injeção de ar na câmara anterior. Dois meses após, houve uma outra infecção no botão retransplantado que levou à perfuração corneana central, que foi controlada com aplicação de isobutilcianocrilato sobre a úlcera e lente de contato terapêutica.

Aplicou-se em todos os pacientes injeção subconjuntival de dexametasona (20 mg/ml) no término da cirurgia, e associou-se corticóide tópico e sistêmico no período pós-operatório.

DISCUSSÃO

No estudo em questão, indicamos o transplante de córnea nos casos de

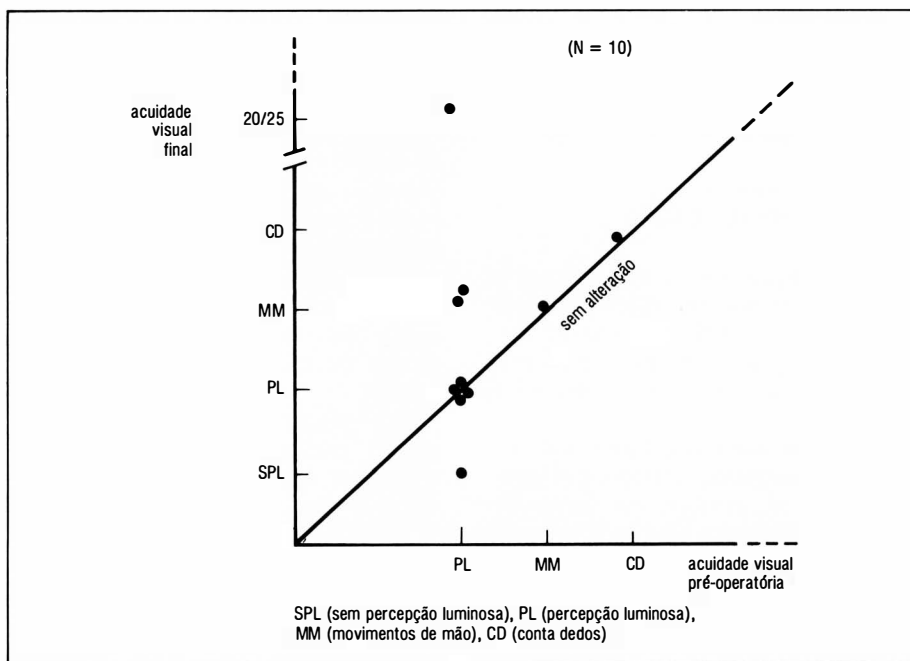


Gráfico 1 – Distribuição das acuidades visuais pré e pós-operatórias em dez pacientes com uma média de seguimento de nove meses

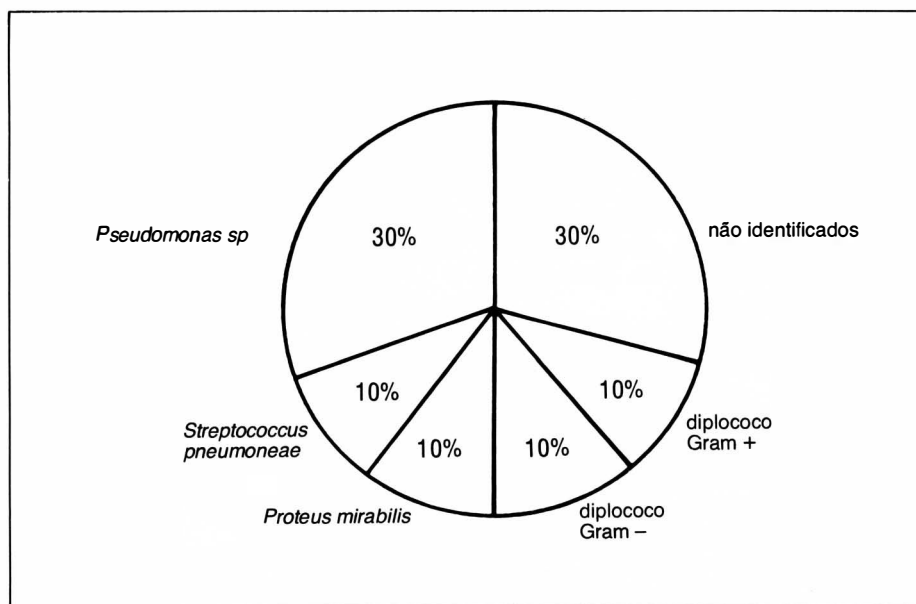


Gráfico 2 - Distribuição dos agentes etiológicos, segundo a espécie ou resultado do exame bacteriológico.

descemetocelose com risco ou presença de perfuração corneana devido à progressão da úlcera bacteriana, apesar do tratamento clínico. Tais processos, caracterizados como falha do tratamento clínico, dependem da virulência do agente agressor aliada ou não às condições imunológicas do indivíduo. Particularmente em nosso meio, deve-se considerar também um outro aspecto. Este seria o fator sócio-econômico precário que determinaria uma atitude médico-cirúrgica mais agressiva.

Nos casos de perfuração corneana espontânea ou iminente o transplante penetrante, como medida tectônica, teve indicação imediata, conforme outros autores já se referiram na literatura⁽⁵⁾. Em se tratando de descemetocelose, Hill⁽¹⁷⁾ afirma que tal processo, além de exigir um tratamento clínico longo e arrastado, quando curado, evoluiria para um leucoma extenso vascularizado. Este, futuramente, exigiria um transplante penetrante no sentido de se restabelecer a transparência corneana, mantendo um prognóstico reservado pela presença de neovasos corneanos, o que aumenta muito as possibilidades de rejeição. Assim sendo, em nosso en-

tender, um transplante penetrante nesse momento traria as vantagens de remover um foco infeccioso, promover uma cura rápida e aumentar as possibilidades de manutenção do botão transplantado, inclusive com sucesso óptico.

Em nossa série, com cultura positiva, a *Pseudomonas sp* foi o agente etiológico mais freqüente, representando três casos ou 30% do total. Esse agente é citado na literatura como a segunda causa de úlceras de córnea bacterianas^(1,8), sendo o mais virulento dos microrganismos e conhecido pela sua ação rápida e destruidora^(6,7). Em nosso meio, Lima e cols.⁽⁸⁾ referiram uma incidência de úlcera bacteriana por *Pseudomonas*, dentre outras úlceras bacterianas, numa freqüência de 10%. Essa bactéria causa úlceras corneanas extensas que evoluirão para endoftalmite caso não se institua um tratamento adequado. Sua importância reside no fato de ser um contaminante freqüente de alguns produtos cosméticos, tais como pó facial, e colírios de fluoresceína comumente usados por oftalmologistas⁽⁷⁾. O sucesso no tratamento de úlceras por *Pseudomonas* requer diagnóstico imediato e

tratamento prolongado^(9,10). Isso não foi possível observar-se em nosso estudo, uma vez que os pacientes chegaram ao nosso Serviço apresentando lesões em estado bastante avançado e já em tratamento. Alguns autores afirmam que se a ceratite por *Pseudomonas* se estender à esclera, eventualmente, haverá necessidade de evisceração ou enucleação⁽¹²⁾. Assim o transplante terapêutico foi uma alternativa para preservar a estrutura ocular, como indicam outros estudos⁽¹⁷⁾, e que em nossa casuística comprovou ser de grande utilidade (caso nº 3).

Alguns autores referem que, em olhos fáticos, a integridade do diafragma irido-cristaliniano deve, nos casos de transplante terapêutico, ser preservada, pois esta seria uma barreira à disseminação vítreo da infecção. Entretanto, caso haja uma opacidade cristaliniana importante, realiza-se a facectomia, de preferência pela técnica extracapsular⁽⁴⁾. Em nosso estudo relatamos quatro casos de catarata diagnosticados durante o ato operatório, dos quais fez-se facectomia extracapsular em um paciente no mesmo ato cirúrgico. Como medida profilática fez-se de rotina iridectomias periféricas em todos os pacientes com a finalidade de evitar complicações pós-operatórias tais como esclerose pupilar e glaucoma⁽⁴⁾.

Usou-se em todos os pacientes injeção de corticóide subconjuntival (20 mg/ml) ao término da cirurgia, e sistêmico (60 a 80 mg/dia) e tópico (uma gota de 4/4h) no pós-operatório. Indica-se esse procedimento nos casos onde as condições oculares não são favoráveis devido ao alto grau de inflamação e vascularização, prevenindo, dessa forma, a rejeição imediata do enxerto⁽⁵⁾. Apesar de tais medidas a rejeição endotelial ocorreu em cinco casos (50%), resultado semelhante ao encontrado em outros estudos^(2,5). Tal fato pode ser explicado pelo processo inflamatório já mencionado, pelo tamanho dos enxertos (geralmente maiores que 8.0 mm de diâmetro) e pelo posicio-

namento do botão doador na córnea receptora (geralmente excêntrico), o que faz com que as bordas do enxerto fiquem próximas aos vasos límbicos^(2,5).

Outro aspecto a ser abordado é o da acuidade visual pós-operatória e o resultado anatômico final. Em nossa casuística, oito pacientes (80%) apresentaram uma acuidade visual no pré-operatório de PL, sendo que a maioria não mostrou qualquer melhora no pós-operatório, o que era esperado, pois se tratava de transplantes tectônicos e que também tinham a finalidade de remover um tecido necrótico infectado⁽⁵⁾. Logo, consideramos nossos resultados satisfatórios, pois outros autores indicam que transplantes opticamente viáveis são pouco esperados nesses casos, podendo esse objetivo ser alcançado em um segundo tempo com o olho em condições mais estáveis⁽⁵⁾.

Dessa forma concluímos que, com o avanço e disponibilidade das atuais técnicas microcirúrgicas, o transplante terapêutico em úlceras de córnea bacterianas, consideradas de alto risco, quando indicado (úlceras perfurada, descemetocle extensa, úlceras rapidamente progressivas e que não respondem ao tratamento clínico), é mais um recurso do qual todo oftalmologista deveria dispor na tentativa de manter a integridade e a função ocular.

SUMMARY

A retrospective study was done in 10 patients with bacterial ulcers that underwent therapeutic penetrating keratoplasty. They were considered as failures of medical treatment. Visual improvement, complications, etiologic agent and its therapeutic value were discussed.

The keratoplasty was indicated in all cases of descemetocle with impending or present perforation. Pseudomonas sp was the most frequent isolated agent that represented 3 of the 10 cases. The visual acuity before surgery was worse than finger counting (FC) in all patients and it did not improve after the keratoplasty in most of the cases, except for one who reached the visual acuity of 20/25. The most frequent complications were the endothelial rejection (50%) and the posterior synechia (50%). One patient progressed to ocular atrophy.

Key words: Keratoplasty, therapeutic corneal transplant, bacterial corneal ulcer

REFERÊNCIAS

1. SMOLIN, G. & THOFT, R.A. – The Cornea. Scientific Foundation and Clinical Practice. Boston Little, Brown and Company, 1987. 2ª ed.: 543-4.
2. HILL, J.C. – Use of penetrating keratoplasty in acute bacterial keratitis. *Br. J. Ophthalmol.* 70: 502-6, 1986.
3. ZU, D.N.; QI, C.J.; MING, G. X.; TAO, X.H.; MAO, F.C. – The therapeutic keratoplasty in the management of purulent corneal ulceration – Report of 100 cases. *Jpn. J. Ophthalmol.* 23: 412-20, 1979.
4. SATO, E.H. – Transplante de córnea “a quente” em úlcera micótica – Estudo Clínico, microbiológico e histopatológico. São Paulo, 1989. (Tese de Mestrado, Escola Paulista de Medicina).
5. WEIDLE, E.G.; THIEL, H.J. – Keratoplastik à chaud als therapeutische Maßnahme bei akuten. *Klin. Mbl. Augenheilk.* 184: 520-8, 1984.
6. MALIK, S.R.K. & SINGH, G. – Therapeutic keratoplasty in *Pseudomonas pyocyanus* corneal ulcers. *Br. J. Ophthalmol.* 55: 326-30, 1971.
7. CODERE, F.; BROWNSTEIN, S.; JACKSON, W.B. – *Pseudomonas aeruginosa* scleritis. *Am. J. Ophthalmol.* 91: 706-10, 1981.
8. LIMA, A.L.H.; NISHI, M.; LOTTENBERG, C.L.; GUIDUGLI, T. – Úlceras de córnea em serviço de referência. *Arq. Bras. Oftal.* 51(3): 118-20, 1988.
9. KUPFERMAN, A. & LEIBOWITZ, H.M. – Topical antibiotic therapy of *Pseudomonas aeruginosa* keratitis. *Arch. Ophthalmol.* 97: 1699, 1979.
10. BURNS, R.P. – *Pseudomonas aeruginosa* keratitis. Mixed infections of the eye. *Am. J. Ophthalmol.* 67: 257, 1969.
11. RABER, I.M.; LAIBSON, P.R.; KURZ, G.H.; BERNARDINO, V.B. – *Pseudomonas* corneal-scleral ulcers. Presented at the annual meeting of the Ocular Microbiology and Immunology Group, San Francisco, Nov. 3, 1979.

CONSELHO BRASILEIRO DE OFTALMOLOGIA
CGC 48.939.250/0001-18