

Ceratoprótese temporária durante vitrectomia via pars plana

Temporary keratoprosthesis during pars plana vitrectomy

Carlos A. Moreira Jr.*
Ezequiel Portella**
Marcelo Rosa Gameiro***
Hamilton Moreira****

RESUMO

A realização da cirurgia vítreo-retiniana implica na transparência da córnea. Quando a córnea está opaca a observação do fundo de olho se torna impossível, impedindo a cirurgia que, muitas vezes, tem caráter de urgência, como nos casos de descolamento de retina. Desta forma cirurgiões vítreo-retinianos desenvolveram uma prótese para a substituição temporária da córnea sem transparência. O uso da ceratoprótese temporária tem grandes vantagens, pois, além de permitir o ato operatório com bastante transparência de meios, propicia que ao final da cirurgia vítreo-retiniana seja feito um transplante da córnea, dando, muitas vezes, visão útil ao paciente. No presente trabalho descrevemos um caso em que foi utilizada a ceratoprótese de Landers-Foulks, devido à opacidade total da córnea, para correção de um descolamento de retina por proliferação vítreo-retiniana.

Palavras-chave: Opacificação corneana, ceratoprótese temporária, vitrectomia via "pars plana"

INTRODUÇÃO

Todas as cirurgias vítreo-retinianas requerem a observação do fundo de olho através de córneas transparentes. Uma córnea opaca impossibilita o procedimento operatório sobre o vítreo ou a retina. Recentemente, cirurgiões vítreo-retinianos desenvolveram o uso de próteses corneanas temporárias^(1,3) para possibilitar a realização de procedimentos sobre o fundo de olho, sem a necessidade da espera pela cicatrização do transplante de córnea.

No presente trabalho descrevemos um caso que apresentava um descolamento de retina por proliferação

vítreo-retiniana (PVR) em olho único e com a córnea totalmente opaca, no qual utilizamos a ceratoprótese temporária de Landers-Foulks.

MATERIAL E MÉTODOS

A ceratoprótese temporária, como o próprio nome já diz, fica no olho por apenas algumas horas, até que se possam realizar as manobras para a correção do problema vítreo-retiniano. Portanto, não produz alterações sobre o estroma corneano. Também deve ter um bom ângulo de visão, porém não pode ter diâmetro muito grande, devido a complicações para o transplante de córnea que será

* Prof. Titular de Oftalmologia da Universidade Federal do Paraná
** Fellow do Serviço de Retina do Hospital de Olhos do Paraná
*** Cirurgião de segmento anterior do Hospital de Olhos do Paraná
**** Prof. Assistente de Oftalmologia da Faculdade Evangélica de Medicina do Paraná

feito ao fim do ato cirúrgico.

A ceratoprótese que utilizamos é a de Landers-Foulks (Fig. 1). É feita de polimetilmetacrilato, com superfícies anterior e posterior polidas e côncavas, com raio de curvatura de 7,8 mm, propiciando um grande ângulo de visão. O cilindro tem 5 mm de altura e 7,2 mm de diâmetro, fixando-se adequadamente ao estroma corneano. Não permite vazamentos com pressões intra-oculares de até 70 mmHg. Além disso, tem dois locais de sutura sobre a córnea para melhor fixação. O poder refrativo desta lente é de 135,6 D. negativas em um olho cheio de fluido de infusão e 85,4 D. negativas no caso de olhos afácicos.

RELATO DO CASO

Um paciente de 58 anos, do sexo masculino, apresentando no olho direito (OD) opacidade total de córnea (Fig.2) e projeção luminosa como a melhor acuidade visual, foi encaminhado para tratamento médico. O exame oftalmológico mostrou o olho esquerdo (OE) atrófico e sem percepção de luz. Sua história clínica revelou que a perda de visão do OE foi há mais ou menos 20 anos, devido a um traumatismo, e perda repentina da visão no OD há mais ou menos dois anos. Na época procurou atendimento médico e foi operado devido a um descolamento de retina. O resultado imediato da cirurgia parece ter sido satisfatório, pois o paciente diz ter recuperado a visão parcialmente. Entretanto, cerca de dois meses após a cirurgia, o paciente voltou a sofrer nova perda visual, tendo, então, se submetido a um novo procedimento cirúrgico, provavelmente uma cirurgia de vitrectomia. Infelizmente a cirurgia não teve resultado satisfatório, o que levou o paciente a procurar tratamento "espírita".

O exame do OD demonstrou uma opacidade total da córnea, PIO de 12 mmHg e movimentos oculares preservados. Não foi possível observar a pupila ou qualquer outra estrutura



Figura 1: Ceratoprótese temporária de Landers-Foulks.

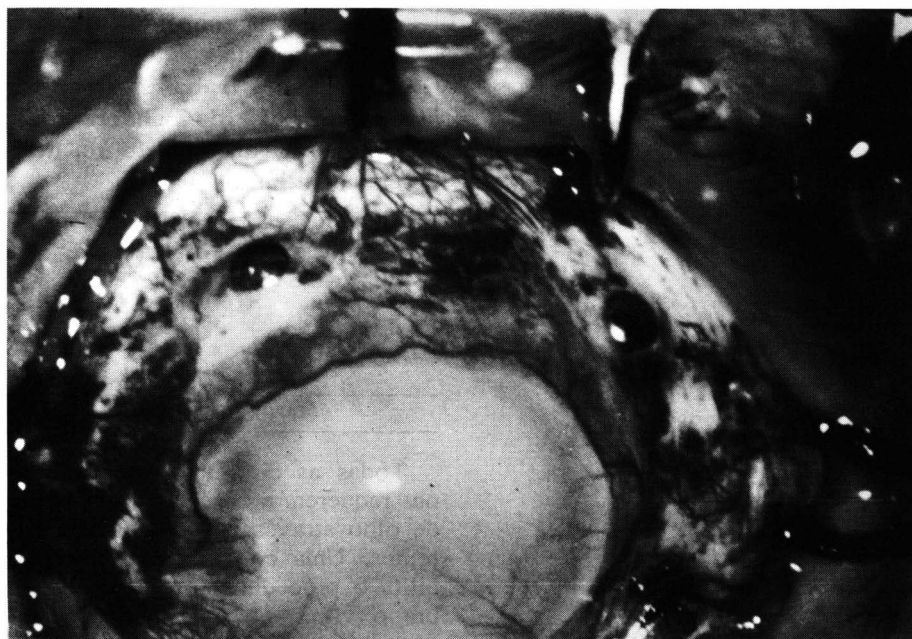


Figura 2: Paciente com a córnea totalmente opaca antes da cirurgia.

do segmento anterior. O OD mostrou uma acuidade visual de percepção luminosa com projeção de luz em 3 quadrantes, entretanto, a projeção do quadrante nasal foi duvidosa. O exame ecográfico demonstrou um

globo ocular com 25,2 mm em diâmetro ântero-posterior, sem espessamento de coróide, com desorganização das estruturas do segmento anterior, presença de um descolamento total da retina em forma de

funil fechado e presença de densas membranas vítreas.

Explicamos ao paciente sobre a dificuldade do caso e o mesmo consentiu a cirurgia. Iniciamos o ato cirúrgico colocando a linha de infusão intra-ocular e realizando duas esclerotomias superiores para a futura colocação dos instrumentos de vitrectomia. Com o auxílio de um cirurgião de segmento anterior procedemos a colocação de anel de Flieringa e, posteriormente, retiramos a córnea opaca com um trépano de 7 mm. Havia extensas sinéquias anteriores e uma grande iridectomia foi realizada. A seguir, retiramos o cristalino opaco com crioeextrator via "open sky". Foi, então, colocada a ceratoprótese de Landers-Foulks (Fig. 3), tomando-se o cuidado para evitar áreas de vazamento e fixando à córnea com duas suturas de seda 6-0.

Realizamos a vitrectomia, retirando as membranas vítreas o mais amplamente possível, entretanto, fomos obrigados a fazer uma extensa retinotomia de alívio na região temporal e inferior da retina, com aproximadamente 180 graus. Isto se deveu ao fato da retina inferior apresentar-se muito encurtada e rígida. Sinais de proliferação vítreo-retiniana eram facilmente perceptíveis em toda a superfície retiniana.

Posteriormente, injetamos perfluoropolieter líquido⁽²⁾ sobre a papila do nervo óptico com a finalidade de reaplicarmos a retina. A seguir realizamos endofotocoagulação a laser⁽⁵⁾ e substituímos o perfluoroquímico por óleo de silicone. Fechamos as esclerotomias com vicril 6-0 e retiramos a linha de infusão.

A seguir, retiramos a ceratoprótese e colocamos um botão de córnea doadora com 7,5 mm, que estava estocado em solução conservadora (meio M-K) por 3 dias. Finalmente, suturamos a córnea com pontos separados de mononylon 10-0 (Fig. 4).

O paciente evoluiu bem, apresentando apenas um episódio de aumento da PIO, controlado clinicamente. Após 15 dias o paciente já

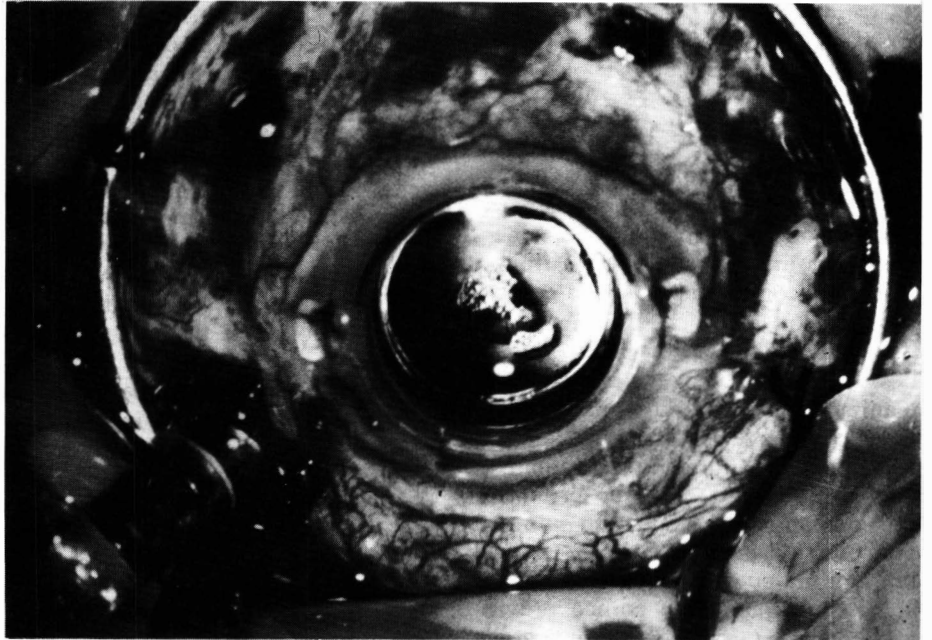


Figura 3: Ceratoprótese temporária colocada durante o ato cirúrgico e utilização de anel de Flieringa.

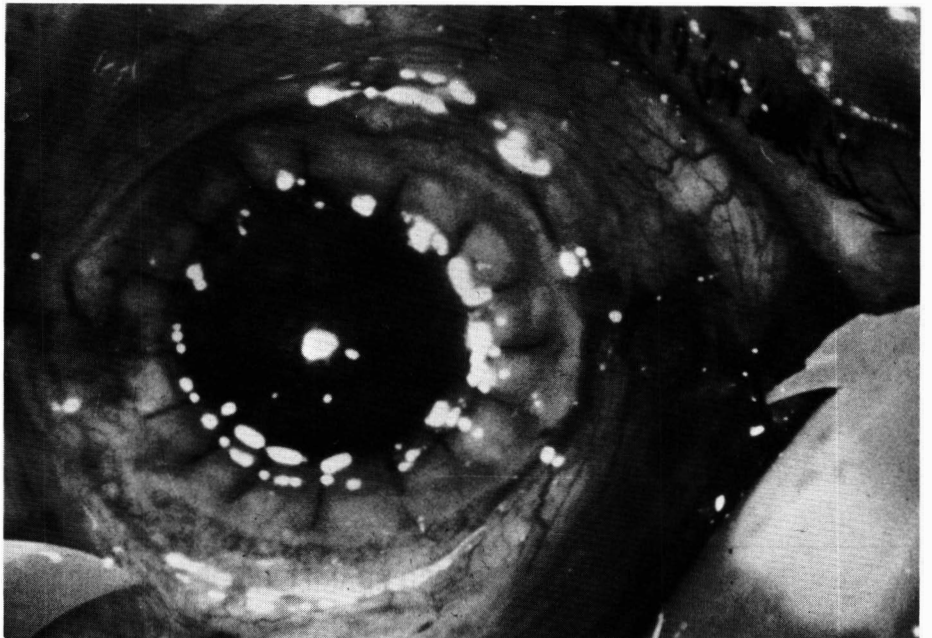


Figura 4: Resultado ao fim da cirurgia com o transplante de córnea já suturado.

apresentava visão de movimentos de mão e a retina estava aplicada.

Com 3 meses de pós-operatório o paciente atingiu visão de conta dedos a 0,5 m, a córnea mantinha-se transparente, a retina superior aplicada com o pólo posterior aplicado

parcialmente. A retina inferior está descolada por contração de membranas e do tecido retiniano. O paciente deve realizar brevemente um ato cirúrgico complementar a fim de melhorar o resultado visual, entretanto, desta feita sem a necessidade

do uso de uma ceratoprótese devido à transparência da córnea doadora.

DISCUSSÃO

O tratamento de patologias vítreo-retinianas em olhos com córneas opacas pode ser conduzido de 3 maneiras: cirurgia a céu aberto, transplante de córnea prévio e uso de ceratoprótese temporária.

A vitrectomia a céu aberto tem a desvantagem de que a rotação ou manipulação do globo ocular é limitada, pois pode distorcer a observação das estruturas intra-oculares. Além disso, pode ocorrer prolapso do conteúdo intra-ocular quando algum tipo de pressão é realizado sobre a órbita ou o globo⁽⁶⁾.

Um transplante de córnea prévio pode demorar muito tempo para a cicatrização e também para que a transparência seja perfeita, a fim de permitir uma vitrectomia. Ainda mais, o transplante pode ser rejeitado ou a córnea se tornar novamente opaca em cirurgias intra-oculares adicionais⁽⁴⁾.

A utilização de ceratoprótese temporária elimina estes problemas e possibilita uma cirurgia precoce e de forma controlada. Ainda, sua superfície côncava anterior propicia uma excelente visão do segmento posterior sem distorções ou outros reflexos. A concavidade posterior impede

que a mesma seja riscada pelos instrumentos de vitrectomia durante a cirurgia. A superfície anterior pode ser facilmente alterada ao colocar-se uma gota de solução salina sobre a mesma, criando uma superfície convexa e mudando o plano focal do microscópio para um plano mais anterior. A observação da periferia retiniana é facilmente conseguida porque o globo pode ser mobilizado facilmente com este tipo de ceratoprótese.

O uso de um anel de Flieringa é importante porque dá um bom suporte anterior para o globo ocular e impede seu colapamento. O botão da córnea doadora deve ser feito com 0,5 mm a mais que o da córnea trepanada, porque pode haver dilatação do leito do transplante.

Acreditamos que o uso da ceratoprótese temporária, por ser um procedimento simples e de baixo custo, tem seu lugar assegurado nos casos em que não há transparência corneana para permitir uma cirurgia sobre o segmento posterior do olho.

SUMMARY

Vitreo-retinal surgery demands corneal transparency. When cornea is opaque, fundus view is impossible, thus preventing surgery, which sometimes is urgent, such as in cases of retinal detachment. Therefore,

vitreo-retinal surgeons developed a prosthesis for temporary substitution of the opaque cornea. The use of a temporary keratoprosthesis has several advantages because it provides adequate transparency for the posterior segment procedure and allows to proceed to a corneal graft at the end of the surgery, giving sometimes useful vision to the patient. In the present work, we describe a case in which a temporary keratoprosthesis of Landers-Foulks was used, in order to correct a retinal detachment with PVR in an only eye patient with a totally opaque cornea.

REFERÊNCIAS BIBLIOGRÁFICAS

1. ECKARDT, C.: A new temporary keratoprosthesis for pars plana vitrectomy. *Retina* 7: 34-37, 1987.
2. KUPPERMANN, B.D.; ABREU, R., MOREIRA Jr., C.A. et al.: Perfluoropolyether as a vitreous substitute. *Invest Ophthalmol Vis Sci* 31: 24, 1990.
3. LANDERS, M.B.III; FOULKS, G.N.; LANDERS, D.M.; et al.: Temporary keratoprosthesis for use during pars plana vitrectomy. *Am J Ophthalmol* 91: 615-619, 1981.
4. LEMP, M.A.; PFISTER, R.R.; DOHLMAN, C.H.; Effect of intraocular surgery on clear corneal grafts. *Am. J. Ophthalmol* 70: 719, 1970.
5. MOREIRA, Jr., C.A.; MOREIRA, A.T.R.; GAMEIRO, M.R.: Endofotocoagulação com laser de argônio: resultado de 65 casos consecutivos. *Arq Bras Oftal* 52: 205, 1989.
6. SCHEPENS, C.L.: Can we violate the vitreous and go unpunished? In: Brockhurst, RJ and Boruchoff, SA (eds): *Controversy in Ophthalmology*. Philadelphia, W.B. Saunders Co., 1977.

X CONGRESSO BRASILEIRO DE PREVENÇÃO DA CEGUEIRA

VIII CONGRESSO DA SOCIEDADE NORTE-NORDESTE DE OFTALMOLOGIA

CONSELHO BRASILEIRO DE OFTALMOLOGIA

4-6, Setembro de 1992
MANAUS - AM

Informações: Dr. Cláudio Chaves - Presidente
Av. 7 de Setembro, 1.613 - 69003 - Manaus - AM
Fone: (092) 232-2954 - FAX: (092) 232-0166

Para acabar de vez com os incômodos problemas causados pelos bifocais, a SUDOP/ESSILOR acaba de lançar SPACE. A lente multifocal progressiva, que permite visão nítida

LENTE SPACE

para longe, perto e meia distância, sem qualquer distorção. SPACE oferece ao seu cliente muito conforto e uma perfeita e fácil adaptação. E é fabricada com moderna tecnologia, o que garante um campo de visão mais amplo e estável para o usuário. Mas o melhor de SPACE é a tranquilidade que ela oferece para quem a indica: a marca SUDOP/ESSILOR. Um nome que garante qualidade e total assistência técnica para qualquer produto ótico.

Experimente indicar SPACE para seus clientes. Em cristal branco e fotocromático, além de orgânica. E deixe que eles digam adeus aos bifocais e à vista cansada também.

Possibilidades de Receituário

| SPACE ORGÂNICO | | | SPACE CRISTAL | | |
|----------------|---------------|-----------|---------------|----------------|-----------|
| Base | Esférico | Cilindro | Base | Esférico | Cilindro |
| 4.00 | -1.50 a -5.00 | | 3.00 | -4.25 a -10.00 | |
| 6.00 | -1.25 a +1.75 | | 5.00 | -4.00 a +1.25 | |
| 7.00 | +2.00 a +4.00 | até -4.00 | 6.50 | +1.50 a +4.00 | até -4.00 |
| 8.25 | +4.25 a +5.50 | | 7.75 | +4.25 a +5.00 | |

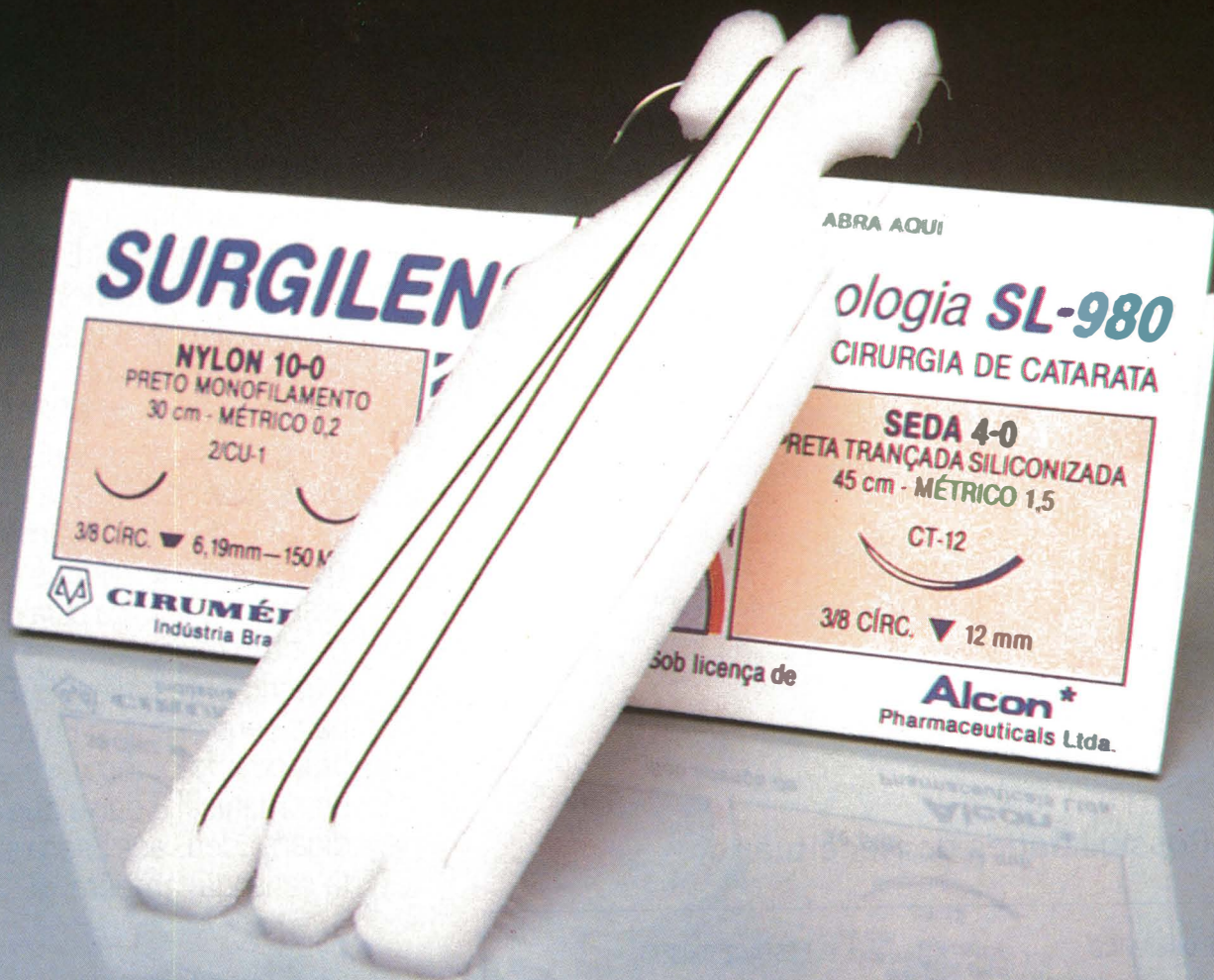


A Solução Definitiva Para Vista Cansada

SURGILENS*

LINHA OFTÁLMICA
CIRUMÉDICA/ALCON

CONJUNTO DE SUTURAS
PARA CIRURGIA
DE CATARATA



PRATICIDADE E ECONOMIA SEM
PERDER A QUALIDADE DE VISTA



CIRUMÉDICA*